



# Vet Cordis - Cardiologia Veterinária

Rodrigo Brum - Cardiologia Veterinária  
Cardiologia - Ecodopplercardiografia - ECG de Repouso - Holter  
ECG

## Eletrocardiograma

### Identificação

Identificação: 2017_01_31__10_37	Data: 31/01/2017 10:37:00	Peso: ---
Paciente: Shipi	Idade: 14 anos e 0 mês	Sexo: Macho
Espécie: Canina	Raça: Bichon Frisé	
Proprietário: Izaac	Solicitante: ---	

### Parâmetros Observados

Eixo QRS: 77.71 °	Duração de QRS: 66 ms	Amplitude de R: 1.95 mV
Intervalo PR: 84 ms	Duração de P: 50 ms	Amplitude de P: 0.14 mV

### Comentários

Ausculta cardíaca revela sopro sistólico grau I/VI audível em foco mitral.  
Ausculta pulmonar revela som claro pulmonar.  
Pulso femoral presente em ambas as artérias, normocinético e correspondente aos batimentos cardíacos  
Eixo elétrico médio preservado dentro da normalidade.  
Traçado eletrocardiográfico revela ondas P de duração aumentada, sugestivo de sobrecarga atrial esquerda.

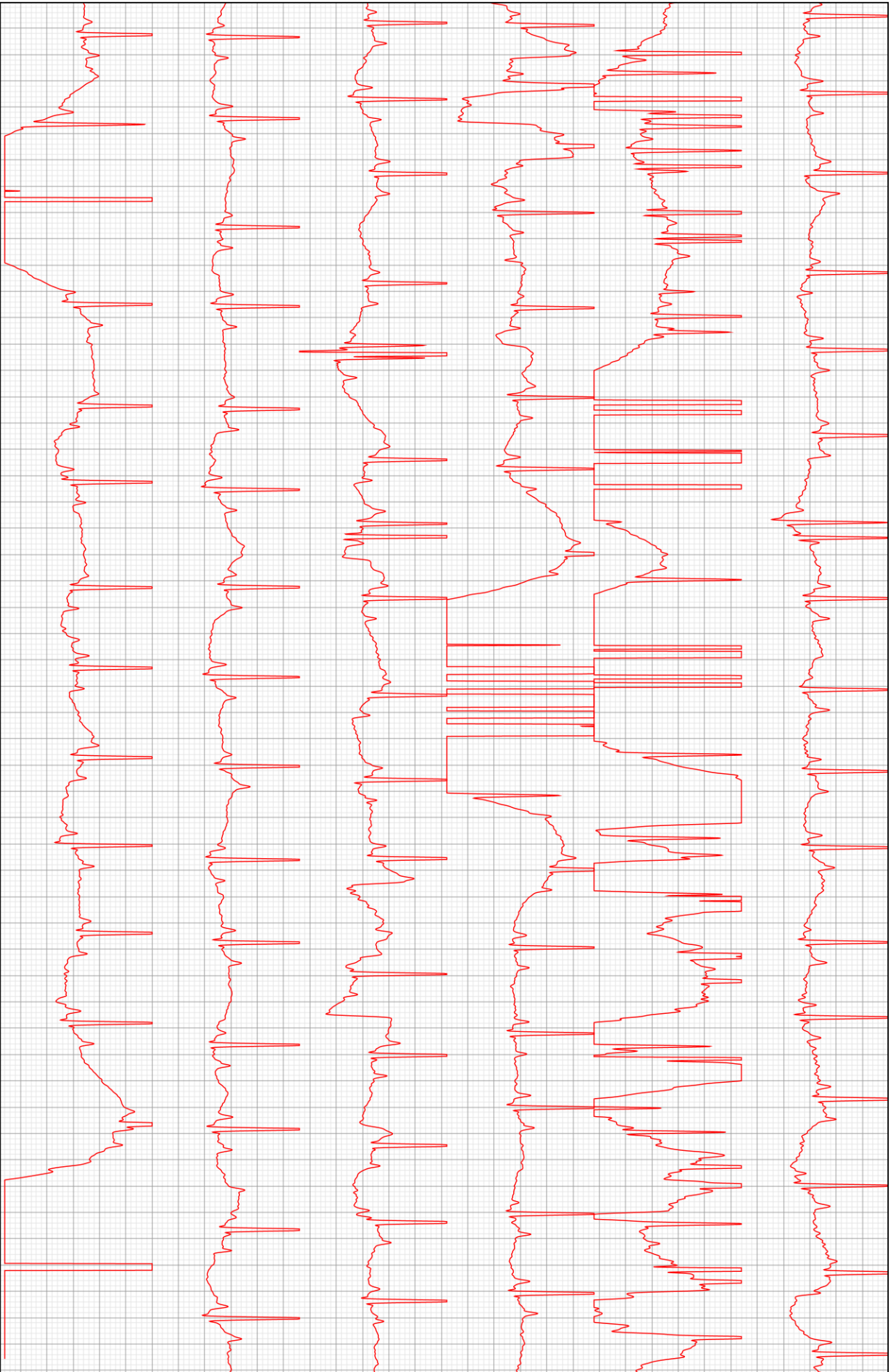
### Conclusões

Arritmia sinusal com marcapasso migratório  
Achados clínicos e eletrocardiográficos apontam para o diagnóstico de insuficiência valvar discreta.

Dr. Rodrigo Pereira Brum  
Médico Veterinário  
CRMV-RJ 10246

Rodrigo Pereira Brum  
CRMV: RJ10246VP

Assinado eletronicamente por:



D2

