



Vet Cordis - Cardiologia Veterinária

Rodrigo Brum - Cardiologia Veterinária
Cardiologia - Ecodopplercardiografia - ECG de Repouso - Holter
ECG

Eletrocardiograma

Identificação

Identificação: 2018_07_24__09_35	Data: 24/07/2018 09:35:39	Peso: ---
Paciente: Meili	Idade: 11 anos e 0 mês	Sexo: Fêmea
Espécie: Canina	Raça: Shih-Tzu	
Proprietário: Jacqueline Finkelstein	Solicitante: ---	

Parâmetros Observados

Eixo QRS: 86.44 °	Duração de P: 44 ms	Intervalo PR: 80 ms
Amplitude de R: 1.14 mV	Intervalo QTc: 212 ms	Amplitude de P: 0.32 mV
Duração de QRS: 60 ms		

Comentários

Ausculata cardíaca não revela sopro ou arritmias patológicas.
Ausculata pulmonar revela som claro pulmonar.
Pulso femoral presente em ambas as artérias, normocinético e correspondente aos batimentos cardíacos
Eixo elétrico médio preservado dentro da normalidade.
Todos os parâmetros eletrocardiográficos encontram-se dentro dos seus respectivos valores fisiológicos normais.

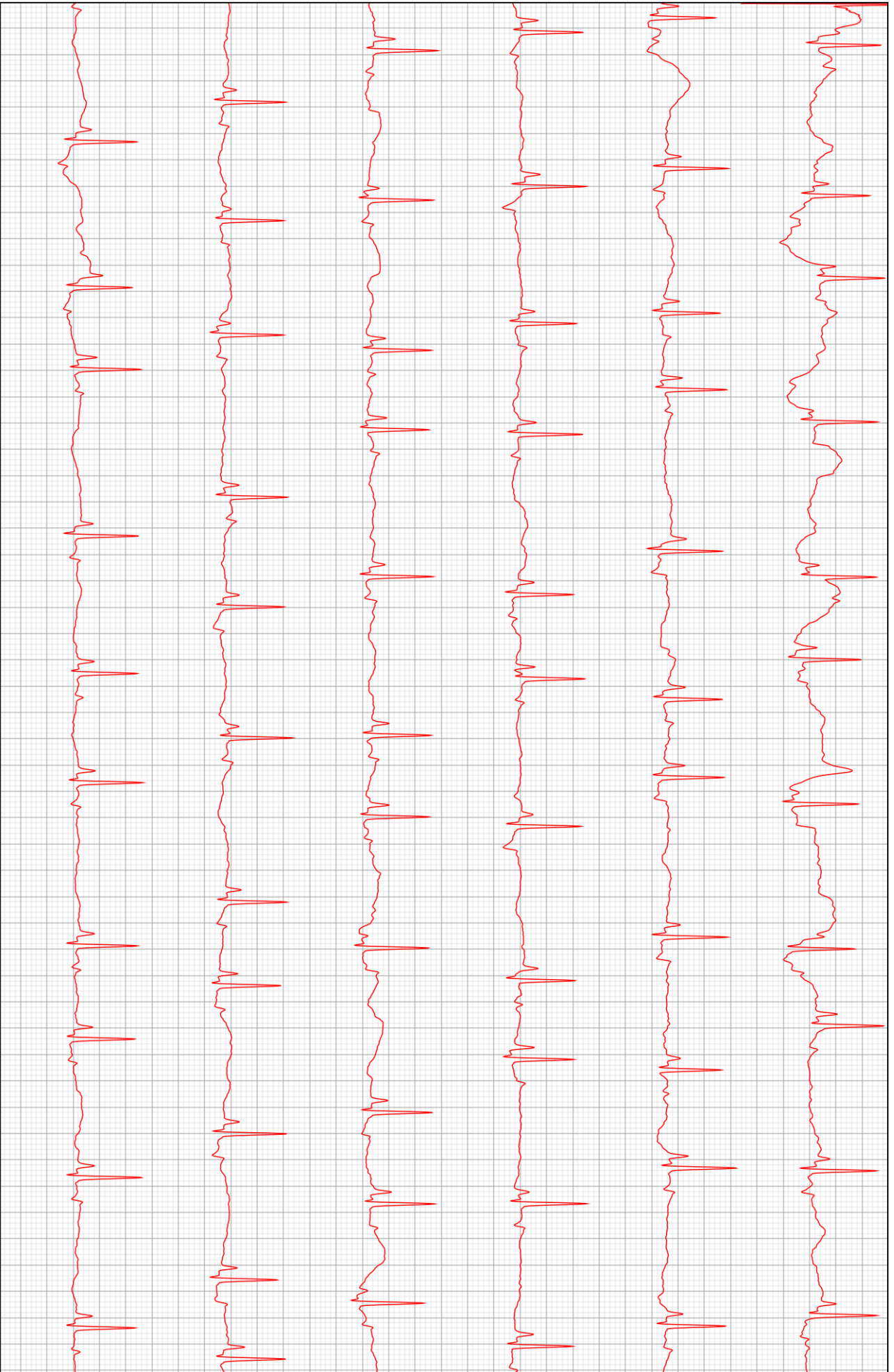
Conclusões

Bradicardia Sinusal.
Achados clínicos e eletrocardiográficos não apontam para o diagnóstico de cardiopatias primárias.

Dr. Rodrigo Pereira Brum
Médico Veterinário
CRMV-RJ 10246

Rodrigo Pereira Brum
CRMV: RJ10246VP

Assinado eletronicamente por:



D2

