



Vet Cordis - Cardiologia Veterinária

Rodrigo Brum - Cardiologia Veterinária
Cardiologia - Ecodopplercardiografia - ECG de Repouso - Holter
ECG

Eletrocardiograma

Identificação

Identificação: 2019_10_15__16_37	Data: 15/10/2019 16:37:56	Peso: 0,0 kg
Paciente: Hanna	Idade: 2 anos e 0 mês	Sexo: Fêmea
Espécie: Canina	Raça: American Pit Bull Terrier	
Proprietário: Elaine Cristina	Solicitante: ---	

Parâmetros Observados

Eixo QRS: 76.67 °	Amplitude de R: 1.47 mV	Intervalo QTc: 200 ms
Amplitude de P: 0.25 mV	Intervalo PR: 94 ms	Duração de QRS: 66 ms
Duração de P: 42 ms		

Comentários

Ausculata cardíaca não revela sopro ou arritmias patológicas.
Ausculata pulmonar revela som claro pulmonar.
Pulso femoral presente em ambas as artérias, normocinéticos e correspondentes aos batimentos cardíacos.
Eixo elétrico médio preservado dentro da normalidade.
Todos os parâmetros eletrocardiográficos encontram-se dentro dos seus respectivos valores fisiológicos normais.

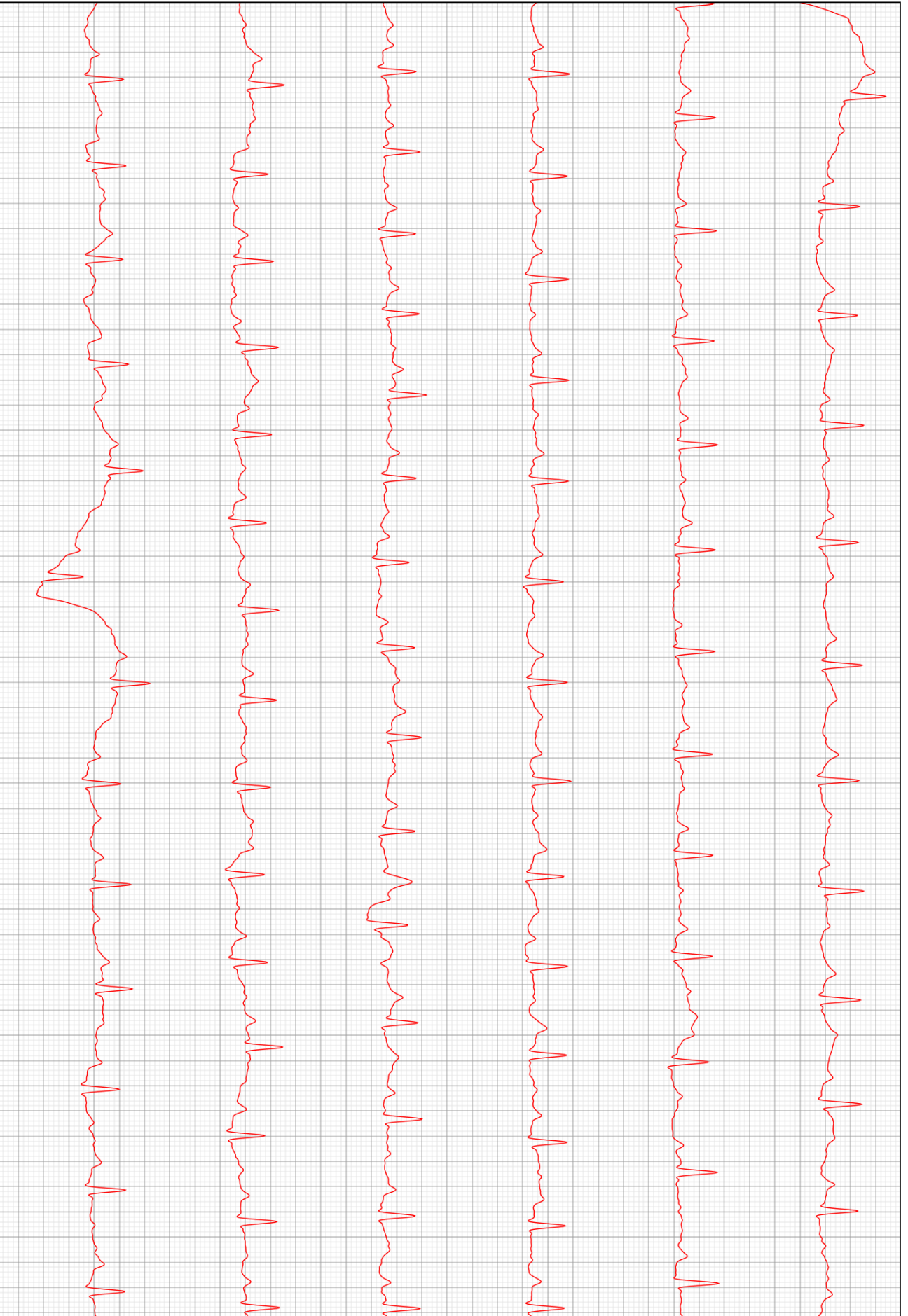
Conclusões

Ritmo Sinusal normal.
Achados clínicos e eletrocardiográficos não concluem pela presença de cardiopatias primárias.

Dr. Rodrigo Pereira Brum
Médico Veterinário
CRMV-RJ 10246

Rodrigo Pereira Brum
CRMV: RJ10246VP

Assinado eletronicamente por:



D2

