



Identificação:

Código do Exame: 21.03.26.NINA.DANIELE

Nome: Nina **Espécie:** Canina **Raça:** Shih Tzu **Idade:** 11a
Sexo: F **Peso:** 4,7 Kg **Pelagem:** Bicolor
Proprietário(a): Daniele Barreto **Telefone:** -
Solicitante: Dr(a) Rodrigo **Origem:** Animalia

Parâmetros:

VDd	- cm
SIVd	0,76 cm
VEd	3,07 cm
PPVEd	0,76 cm
SIVs	1,15 cm
VEs	1,43 cm
PPVEs	1,02 cm
FE	85 %
FS	53 %
Ao	1,07 cm
AE	2,44 cm
Rel AE/AO	2,28
SSPE	0,26 cm

Comentários:

CÂMARAS ESQUERDAS:

Ventrículo esquerdo apresenta-se com dimensões aumentadas e contratilidade segmentar preservada, apresentando parâmetros de função sistólica aumentados e diastólica preservados.
Átrio esquerdo de dimensões aumentadas.
Aorta ascendente de diâmetro normal.

CÂMARAS DIREITAS:

Ventrículo direito com dimensões normais, não evidencia alterações de contratilidade.
Átrio direito de dimensões normais.

VALVAS:

Valva mitral morfológicamente espessada, com prolapso de folheto septal e sinais de refluxo significativo ($V_{\text{pico}} = 5,65\text{m/s}$ $G_{\text{pico}} = 127,72\text{mmHg}$) ao estudo com Doppler.
Valva tricúspide morfológicamente espessada, com sinais de refluxo moderado ($V_{\text{pico}} = 3,30\text{m/s}$) ao estudo com Doppler.
Valva aórtica morfológicamente normal, sem sinais de refluxo ou estenose ao estudo com Doppler.
Valva pulmonar morfológicamente normal, sem sinais de refluxo ou estenose ao estudo com Doppler.

CONTINUIDADES:

Continuidades mitro-aórtica e septo-aórtica conservadas.
Septo inter-ventricular conservado.
Septo inter-atrial conservado.

AVALIAÇÃO DA FUNÇÃO DIASTÓLICA:

Velocidade da onda E mitral: 1,01m/s, onda A: 1,32m/s;
Relação onda E/A: 0,76
TRIV= 44ms

AVALIAÇÃO HEMODINÂMICA:

Velocidade máxima do fluxo pulmonar: 0,69m/s, gradiente: 1,88mmHg;
Velocidade máxima do fluxo aórtico: 1,08m/s, gradiente: 4,64mmHg.

PERICÁRDIO:

Pericárdio normal.

***Por tratar-se de exame complementar, este laudo deve ser avaliado por um Médico Veterinário.**



Conclusões:

Doença Valvar Mixomatosa Mitral e Tricúspide.

Regurgitação Mitral importante com prolapso de folheto septal.

Regurgitação Tricúspide moderada.

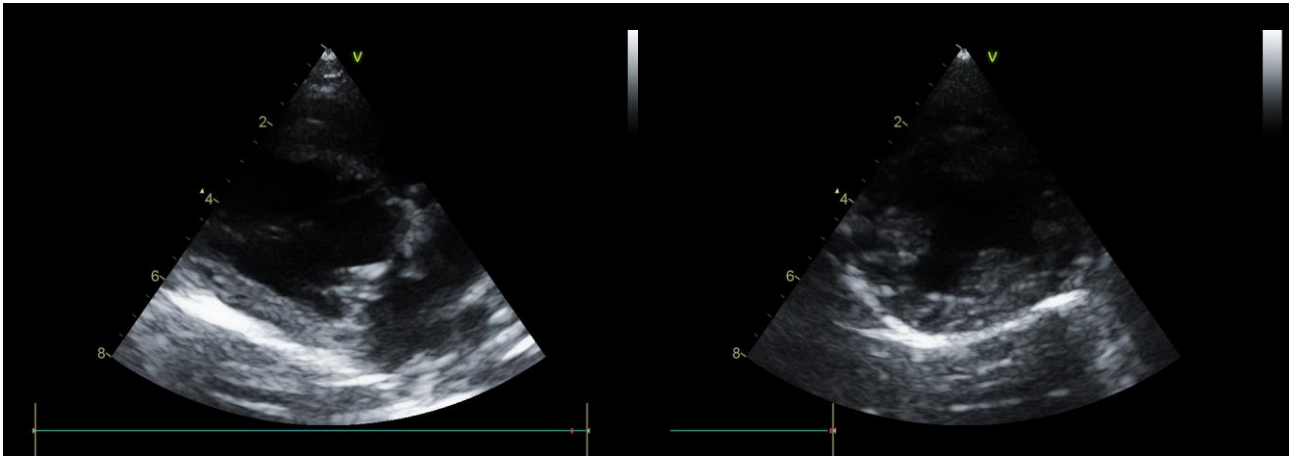
Índices de pressão de enchimento ventricular esquerdo elevados, porém melhores que o exame anterior.

Índices de probabilidade baixos para Hipertensão Pulmonar.

Aumento de volume diastólico de VE (VE_{dn}= 1,95).

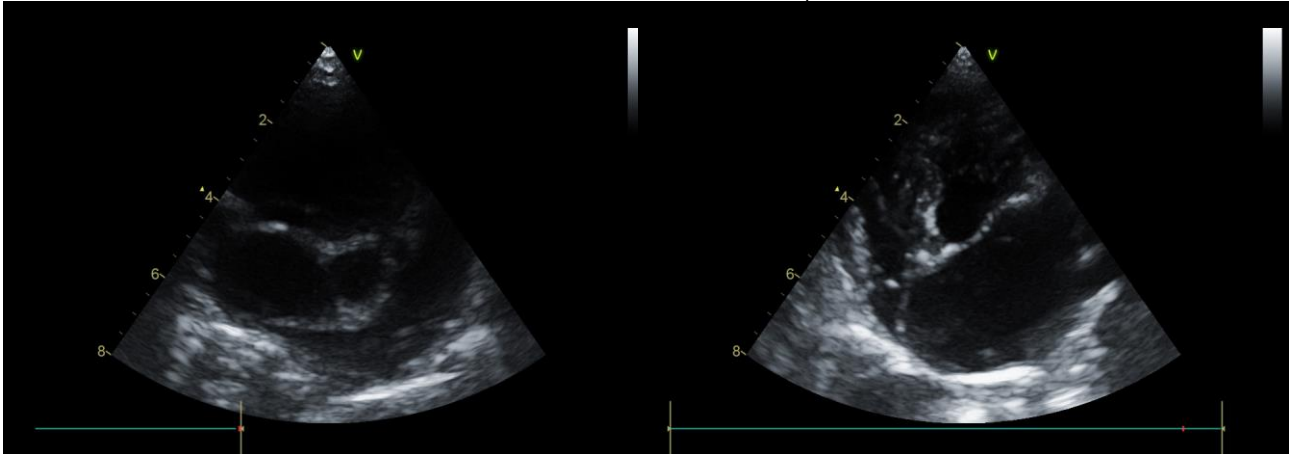

Dr. Rodrigo Pereira Brum
Médico Veterinário
CRMV-RJ 10246

***Por tratar-se de exame complementar, este laudo deve ser avaliado por um Médico Veterinário.**



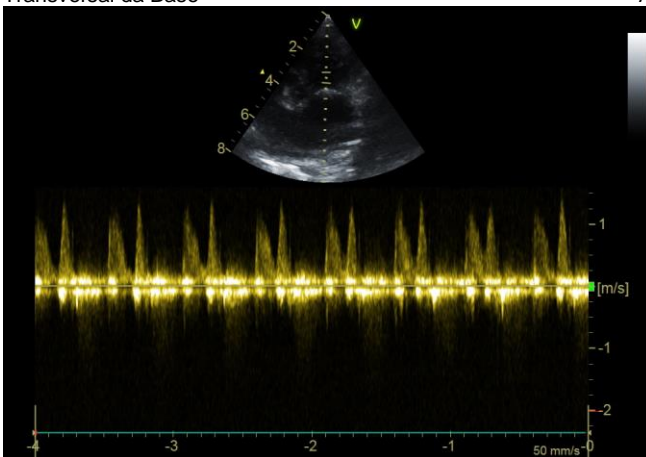
Via de Saída do VE

Transversal VE Ápice



Transversal da Base

Apical 3, 4 ou 5 câmaras



Fluxo Mitral

*Por tratar-se de exame complementar, este laudo deve ser avaliado por um Médico Veterinário.

Prezado cliente, o presente laudo e suas imagens encontram-se armazenadas em mídia digital sob o código: «Código_do_Exame»
Alternativamente, uma cópia deste laudo pode ser resgatada em www.vetcordis.com