



Vet Cordis - Cardiologia Veterinária

Rodrigo Brum - Cardiologia Veterinária
Cardiologia - Ecodopplercardiografia - ECG de Repouso - Holter
ECG

Eletrocardiograma

Identificação

Identificação: 2020_02_28__14_26	Data: 28/02/2020 14:26:47	Peso: 0,0 kg
Paciente: Samantha	Idade: 8 anos e 0 mês	Sexo: Fêmea
Espécie: Canina	Raça: Golden Retriever	
Proprietário: Rafaela	Solicitante: ---	

Parâmetros Observados

Eixo QRS: 84.24 °	Amplitude de P: 0.17 mV	Duração de P: 42 ms
Intervalo PR: 88 ms	Duração de QRS: 70 ms	Amplitude de R: 1.83 mV
Intervalo QTc: 199 ms		

Comentários

Ausculata cardíaca não revela sopro ou arritmias patológicas.
Ausculata pulmonar revela som claro pulmonar.
Pulso femoral presente em ambas as artérias, normocinéticos e correspondente aos batimentos cardíacos.
Eixo elétrico médio preservado dentro da normalidade
Todos os parâmetros eletrocardiográficos encontram-se dentro dos seus respectivos valores fisiológicos normais.

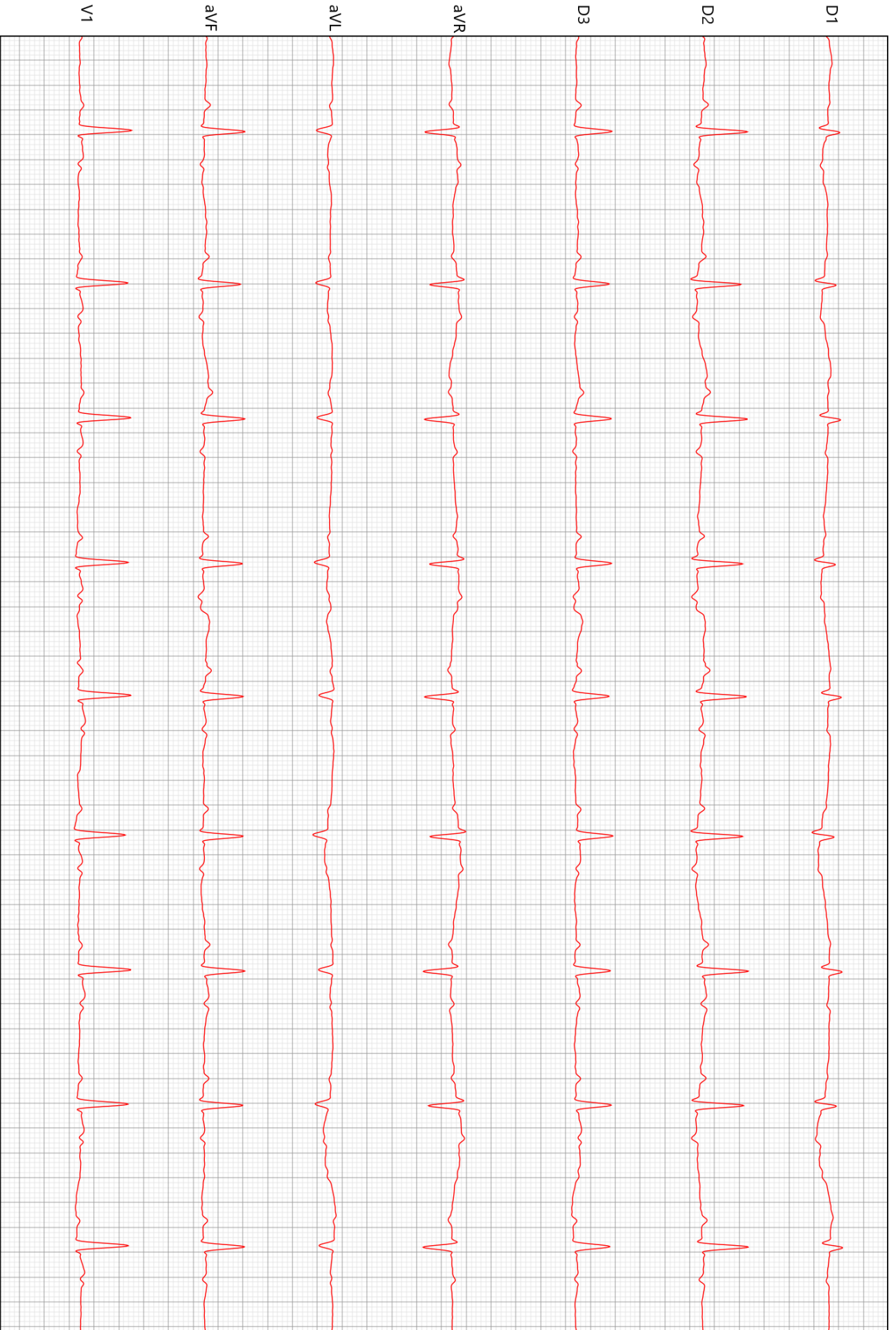
Conclusões

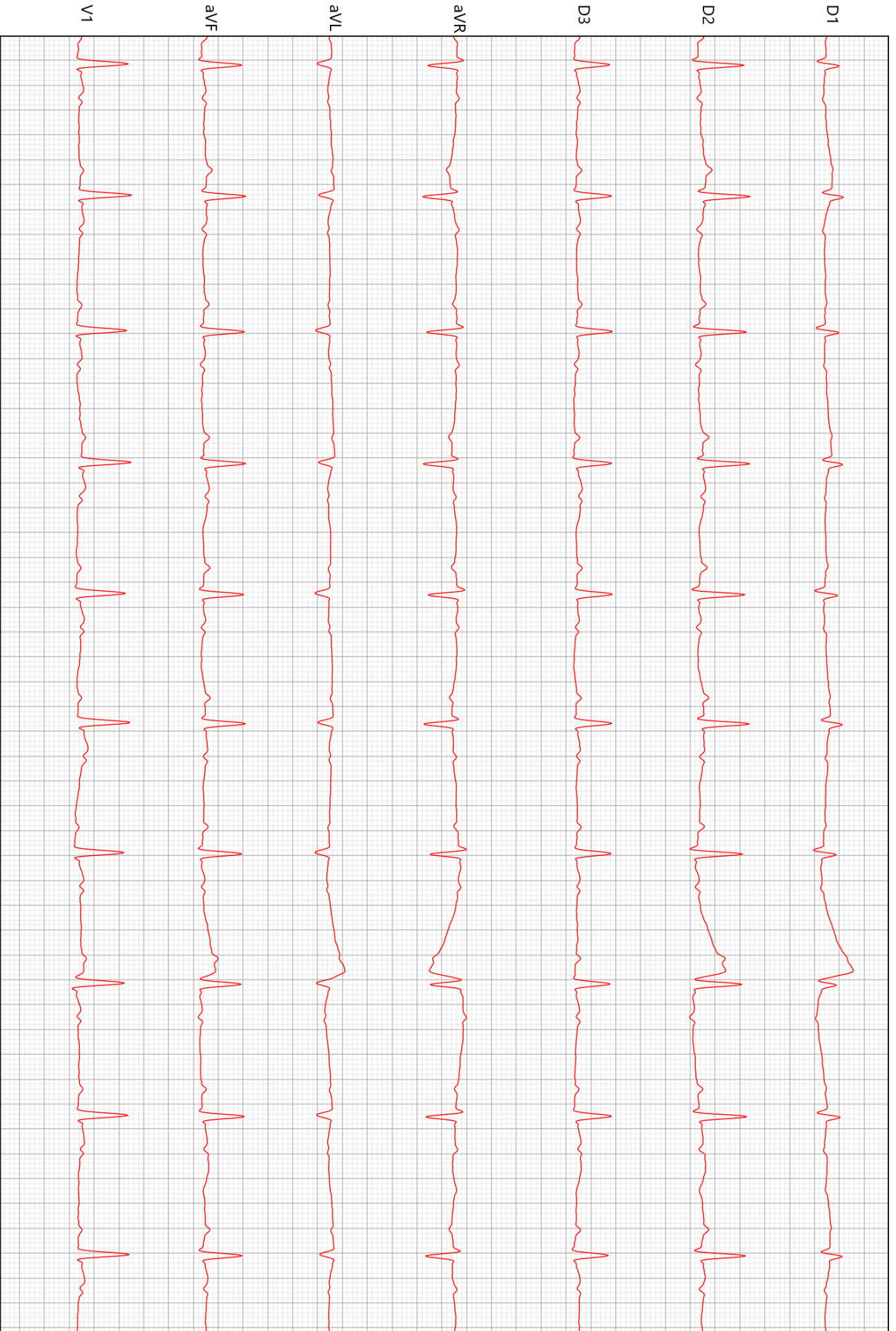
Sinusal Normal.
Achados clínicos e eletrocardiográficos não concluem pela presença de cardiopatias primárias.


Dr. Rodrigo Pereira Brum
Médico Veterinário
CRMV-RJ 10246

Rodrigo Pereira Brum
CRMV: RJ10246VP

Assinado eletronicamente por:







D2