



Vet Cordis - Cardiologia Veterinária

Rodrigo Brum - Cardiologia Veterinária
Cardiologia - Ecodopplercardiografia - ECG de Repouso - Holter
ECG

Eletrocardiograma

Identificação

Identificação: 2020_03_04__11_48	Data: 04/03/2020 11:48:08	Peso: 0,0 kg
Paciente: Toby Martinez	Idade: 5 anos e 0 mês	Sexo: Macho
Espécie: Canina	Raça: Spitz Alemão	
Proprietário: Maria Luciete	Solicitante: ---	

Parâmetros Observados

Eixo QRS: 35.15 °	Intervalo QTc: 198 ms	Amplitude de P: 0.17 mV
Amplitude de R: 0.76 mV	Intervalo PR: 72 ms	Duração de P: 38 ms
Duração de QRS: 62 ms		

Comentários

Ausculata cardíaca não revela sopro ou arritmias patológicas.
Ausculata pulmonar revela som claro pulmonar.
Pulso femoral presente em ambas as artérias, normocinéticos e correspondente aos batimentos cardíacos.
Eixo elétrico médio preservado dentro da normalidade
Todos os parâmetros eletrocardiográficos encontram-se dentro dos seus respectivos valores fisiológicos normais.

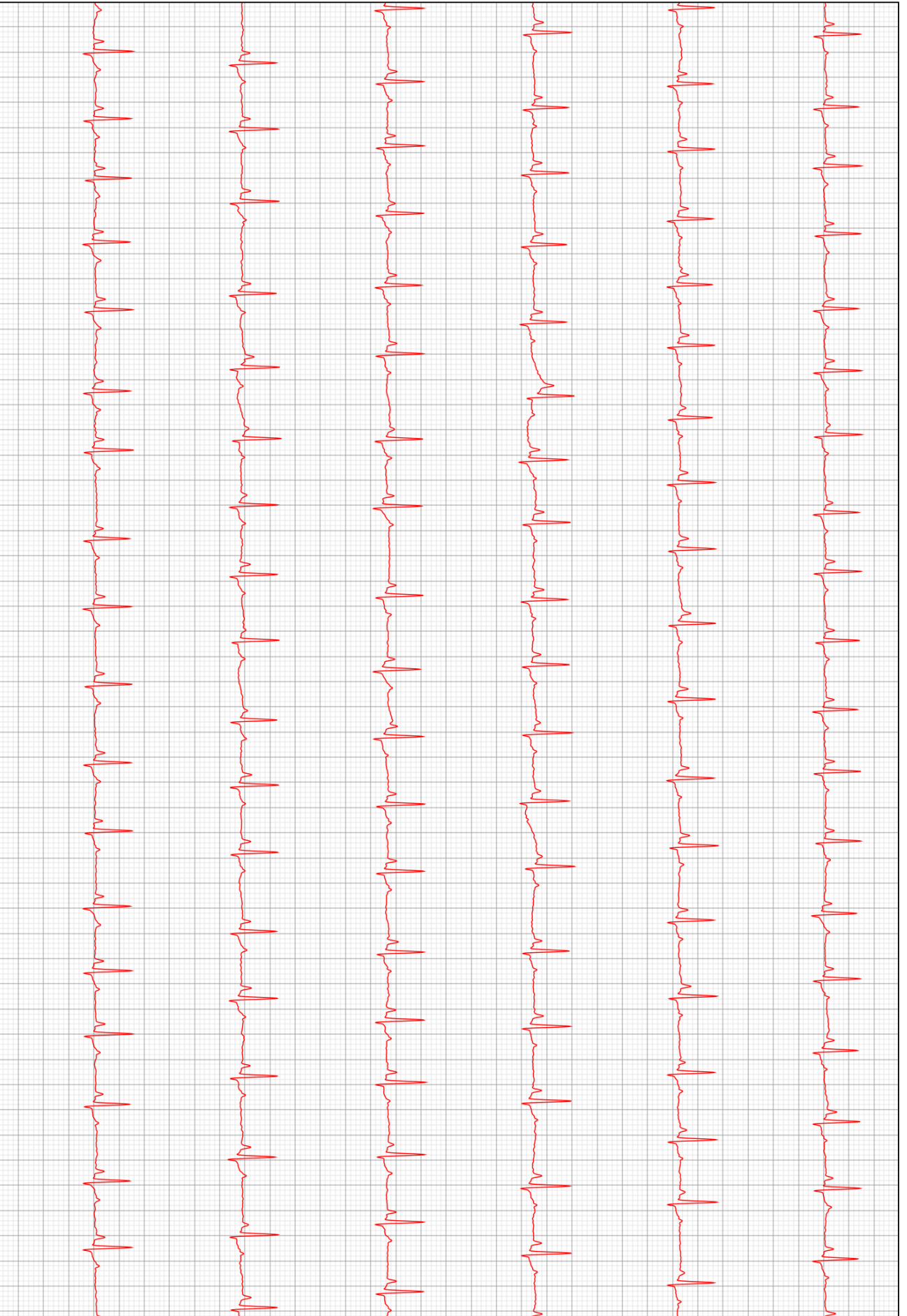
Conclusões

Arritmia Sinusal Normal
Achados clínicos e eletrocardiográficos não concluem pela presença de cardiopatias primárias.


Dr. Rodrigo Pereira Brum
Médico Veterinário
CRMV-RJ 10246

Rodrigo Pereira Brum
CRMV: RJ10246VP

Assinado eletronicamente por:



D2

