



# Vet Cordis - Cardiologia Veterinária

Rodrigo Brum - Cardiologia Veterinária  
Cardiologia - Ecodopplercardiografia - ECG de Repouso - Holter  
ECG

## Eletrocardiograma

### Identificação

Identificação: 2019_10_25__15_12	Data: 25/10/2019 15:12:30	Peso: 0,0 kg
Paciente: Lassie	Idade: 5 meses	Sexo: Fêmea
Espécie: Canina	Raça: Pastor de Shetland	
Proprietário: Manuel Trigo	Solicitante: ---	

### Parâmetros Observados

Eixo QRS: -46.23 °	Duração de P: 30 ms	Amplitude de R: -0.7 mV
Duração de QRS: 58 ms	Intervalo PR: 72 ms	Amplitude de P: 0.15 mV
Intervalo QTc: 199 ms		

### Comentários

Ausculata cardíaca não revela sopro ou arritmias patológicas.  
Ausculata pulmona revela som claro e pulmonar.  
Pulso femoral presente em ambas artérias, normocinéticos e correspondentes aos batimentos cardíacos.  
Eixo elétrico médio desviado à esquerda  
Todos os parâmetros eletrocardiográficos encontram-se dentro dos seus respectivos valores fisiológicos normais.

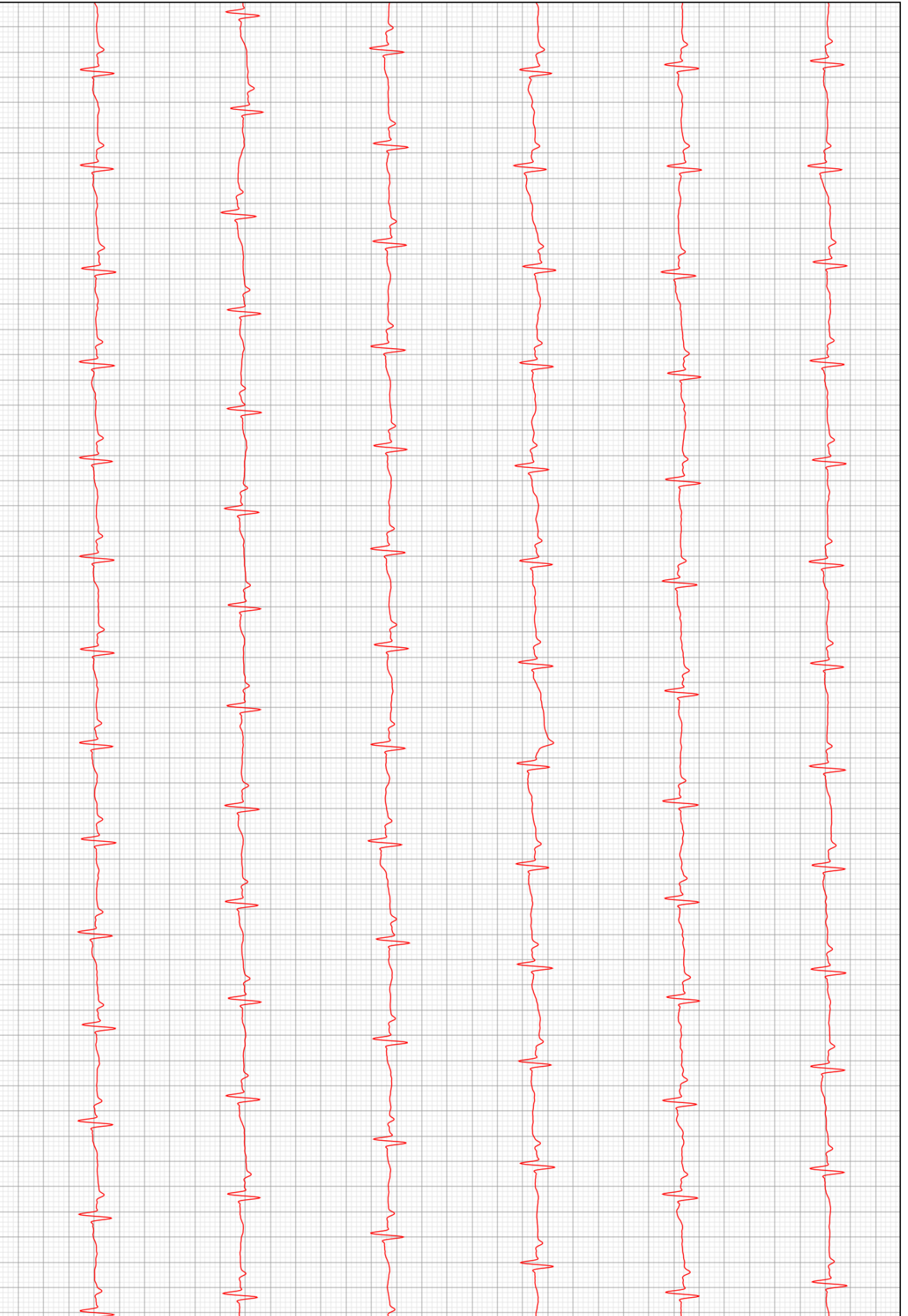
### Conclusões

Ritmo Sinusal Normal  
Achados clínicos e eletrocardiográficos não concluem pela presença de cardiopatias primárias.

  
Dr. Rodrigo Pereira Brum  
Médico Veterinário  
CRMV-RJ 10246

Rodrigo Pereira Brum  
CRMV: RJ10246VP

Assinado eletronicamente por:



D2

