



Vet Cordis - Cardiologia Veterinária

Rodrigo Brum - Cardiologia Veterinária
Cardiologia - Ecodopplercardiografia - ECG de Repouso - Holter
ECG

Eletrocardiograma

Identificação

Identificação: 2019_10_01__14_31	Data: 01/10/2019 14:31:01	Peso: 0,0 kg
Paciente: Lupy	Idade: 5 anos e 0 mês	Sexo: Macho
Espécie: Canina	Raça: Yorkshire	
Proprietário: Antonio Heleno	Solicitante: ---	

Parâmetros Observados

Eixo QRS: 69.41 °	Intervalo PR: 64 ms	Amplitude de R: 0.94 mV
Duração de P: 52 ms	Intervalo QTc: 138 ms	Amplitude de P: 0.17 mV
Duração de QRS: 56 ms		

Comentários

Ausculta cardíaca não revela presença de sopro ou arritmias patológicas.
Ausculta pulmonar revela som claro pulmonar.
Pulso femural presente em ambas as artérias, normocinéticos e correspondentes aos batimentos cardíacos.
Eixo elétrico médio preservado dentro da normalidade.

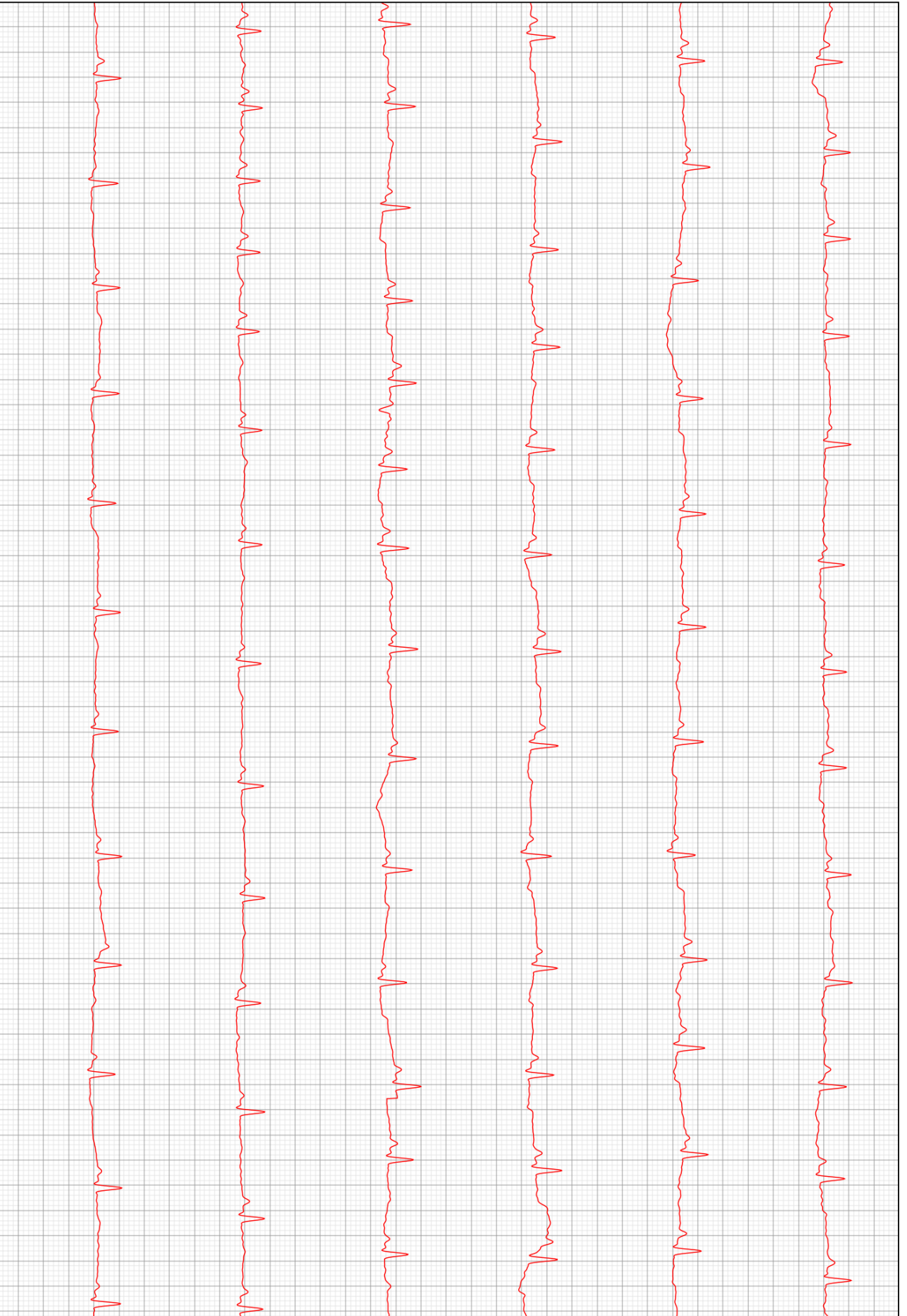
Conclusões

Sinusal normal.
Achados clínicos e eletrocardiográficos não concluem pela presença de cardiopatias primárias.

Dr. Rodrigo Pereira Brum
Médico Veterinário
CRMV-RJ 10246

Rodrigo Pereira Brum
CRMV: RJ10246VP

Assinado eletronicamente por:



D2

