



Vet Cordis - Cardiologia Veterinária

Rodrigo Brum - Cardiologia Veterinária
Cardiologia - Ecodopplercardiografia - ECG de Repouso - Holter
ECG

Eletrocardiograma

Identificação

Identificação: 2018_03_02__08_00	Data: 02/03/2018 08:00:30	Peso: ---
Paciente: FREUD	Idade: 1 ano e 0 mês	Sexo: Macho
Espécie: Felina	Raça: Persa	
Proprietário: Karina Carneiro	Solicitante: ---	

Parâmetros Observados

Eixo QRS: 172.31 °	Intervalo PR: 76 ms	Amplitude de R: 0.04 mV
Amplitude de P: 0.13 mV	Intervalo QTc: 226 ms	Duração de P: 40 ms
Duração de QRS: 48 ms		

Comentários

Ausculta cardíaca não revela sopro ou arritmias patológicas.
Ausculta pulmonar revela som claro pulmonar.
Pulso femoral presente em ambas as artérias, normocinético e correspondente aos batimentos cardíacos
Eixo elétrico médio desviado a direita.
Todos os parâmetros eletrocardiográficos encontram-se dentro dos seus respectivos valores fisiológicos normais.

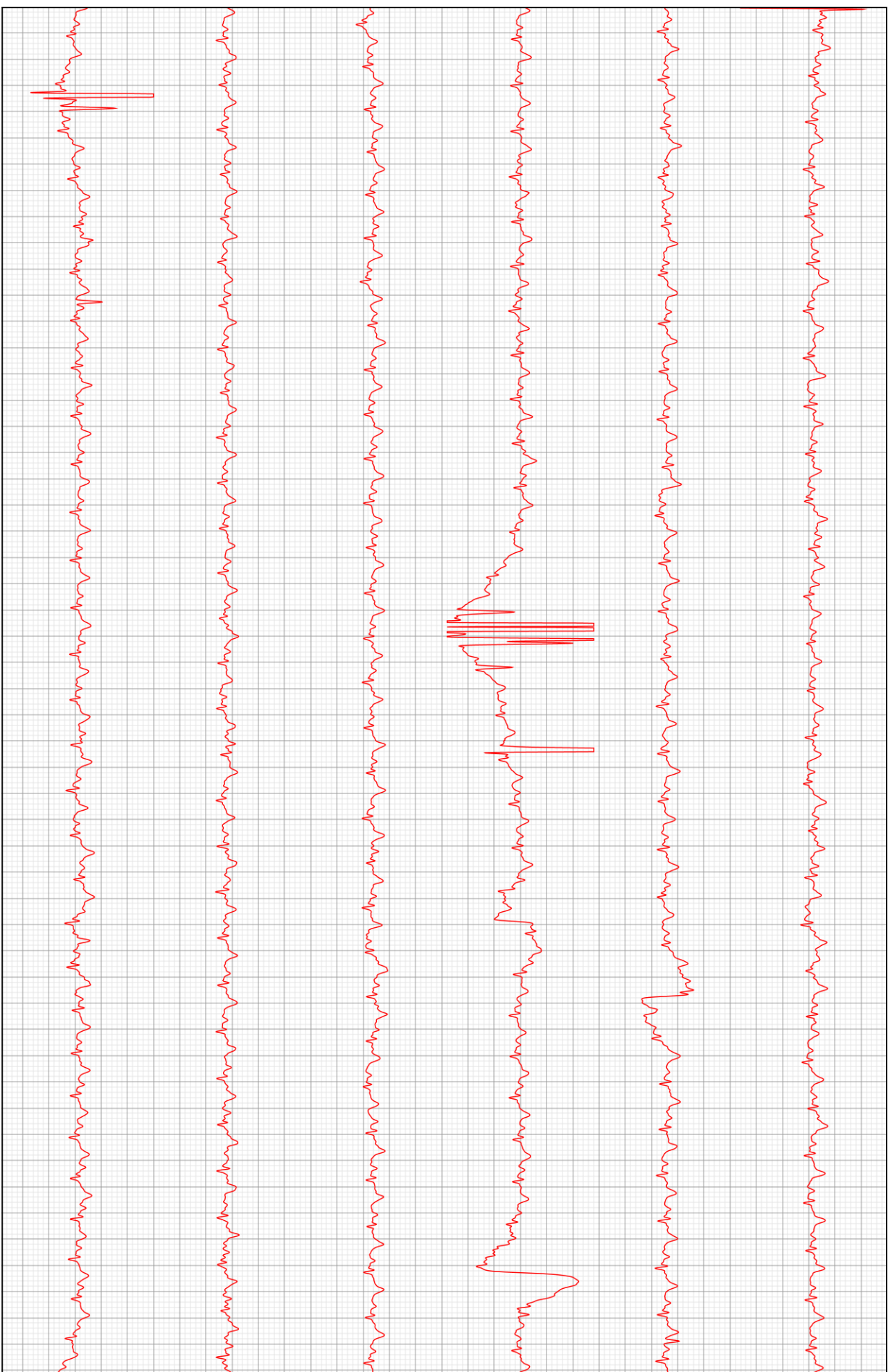
Conclusões

Sinusal normal
Achados clínicos e eletrocardiográficos não apontam para o diagnóstico de cardiopatias primárias.

Dr. Rodrigo Pereira Brum
Médico Veterinário
CRMV-RJ 10246

Rodrigo Pereira Brum
CRMV: RJ10246VP

Assinado eletronicamente por:



D2

