



Vet Cordis - Cardiologia Veterinária

Rodrigo Brum - Cardiologia Veterinária
Cardiologia - Ecodopplercardiografia - ECG de Repouso - Holter
ECG

Eletrocardiograma

Identificação

Identificação: 2017_10_17__10_58	Data: 17/10/2017 10:58:05	Peso: ---
Paciente: Eros	Idade: 9 meses	Sexo: Macho
Espécie: Canina	Raça: Spitz Alemão Anão	
Proprietário: Jessica	Solicitante: ---	

Parâmetros Observados

Eixo QRS: 69.24 °	Amplitude de R: 0.65 mV	Duração de QRS: 60 ms
Intervalo QTc: 170 ms	Duração de P: 40 ms	Intervalo PR: 58 ms
Amplitude de P: 0.14 mV		

Comentários

Ausculata cardíaca não revela sopro ou arritmias patológicas.
Ausculata pulmonar revela som claro pulmonar.
Pulso femoral presente em ambas as artérias, normocinético e correspondente aos batimentos cardíacos
Eixo elétrico médio preservado dentro da normalidade.
Todos os parâmetros eletrocardiográficos encontram-se dentro dos seus respectivos valores fisiológicos normais.

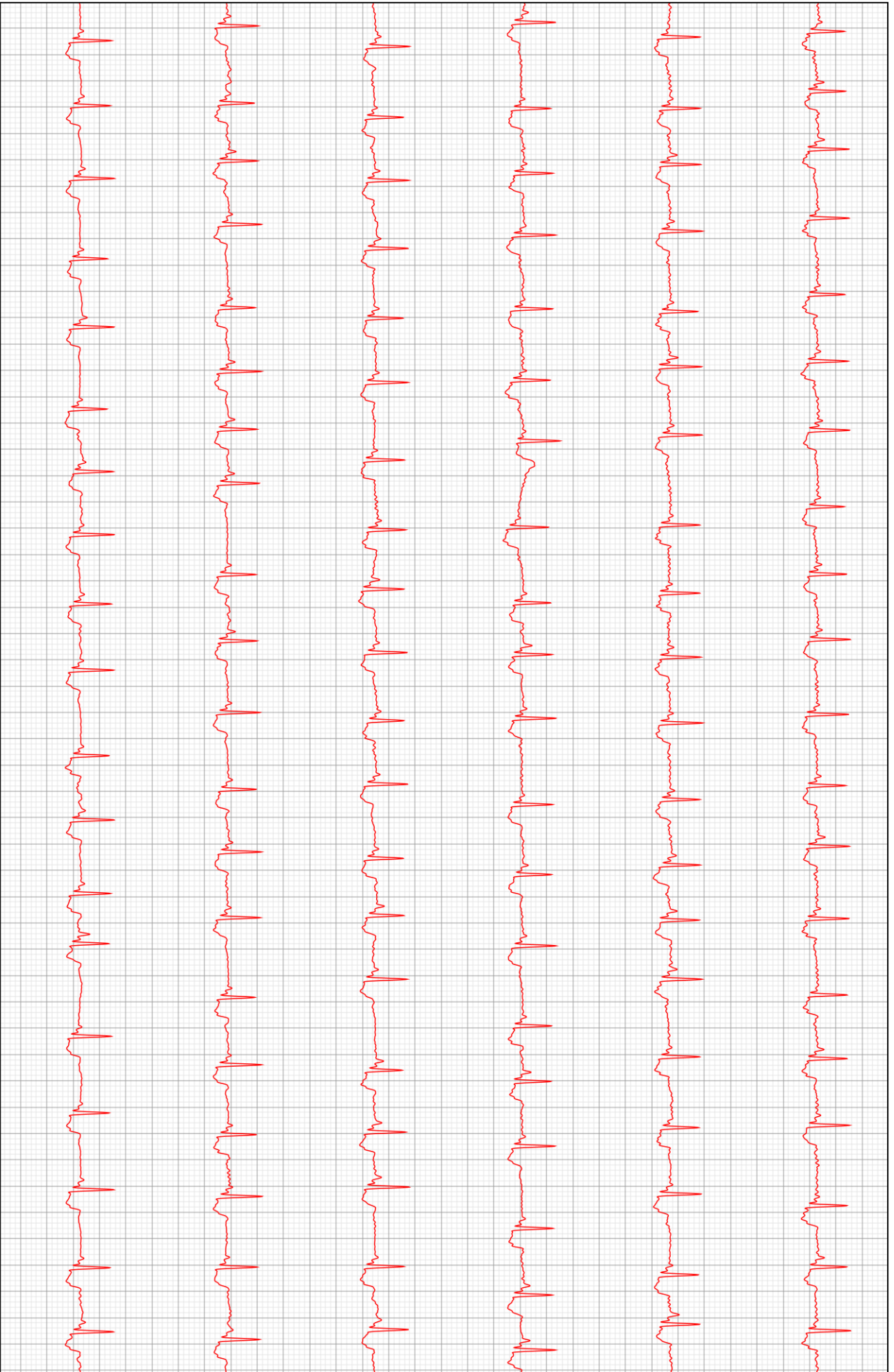
Conclusões

Sinusal normal
Achados clínicos e eletrocardiográficos não apontam para o diagnóstico de cardiopatias primárias.

Dr. Rodrigo Pereira Brum
Médico Veterinário
CRMV-RJ 10246

Rodrigo Pereira Brum
CRMV: RJ10246VP

Assinado eletronicamente por:



D2

