



**Identificação:**

Código do Exame: 21.04.19.SOFIA.MARCELO

**Nome:** Sofia **Espécie:** Canina **Raça:** Buldogue Francês **Idade:** 8a  
**Sexo:** F **Peso:** 11,5 Kg **Pelagem:** Branca e preta  
**Proprietário(a):** Marcelo Horta **Telefone:** -  
**Solicitante:** Dr(a) Jaqueline **Origem:** Animalia

**Parâmetros:**

VDd	- cm
SIVd	0,97 cm
VEd	3,03 cm
PPVEd	1,02 cm
SIVs	1,09 cm
VEs	1,88 cm
PPVEs	1,37 cm
FE	69 %
FS	38 %
Ao	1,36 cm
AE	2,11 cm
Rel AE/AO	1,55
SSPE	0,25 cm

**Comentários:**

**CÂMARAS ESQUERDAS:**

Ventrículo esquerdo apresenta-se com dimensões normais e contratilidade segmentar preservada, apresentando parâmetros de função sistólica e diastólica preservados.

Átrio esquerdo de dimensões aumentadas.

Aorta ascendente de diâmetro normal.

**CÂMARAS DIREITAS:**

Ventrículo direito com dimensões normais, não evidencia alterações de contratilidade.

Átrio direito de dimensões normais.

**VALVAS:**

Valva mitral morfológicamente espessada, com sinais de refluxo moderado ( $V_{pico} = 5,74m/s$   $G_{pico} = 131,99mmHg$ ) ao estudo com Doppler.

Valva tricúspide morfológicamente espessada, com sinais de refluxo discreto ( $V_{pico} = 2,70m/s$ ) ao estudo com Doppler.

Valva aórtica morfológicamente normal, sem sinais de refluxo ou estenose ao estudo com Doppler.

Valva pulmonar morfológicamente normal, sem sinais de refluxo ou estenose ao estudo com Doppler.

**CONTINUIDADES:**

Continuidades mitro-aórtica e septo-aórtica conservadas.

Septo inter-ventricular conservado.

Septo inter-atrial conservado.

**AVALIAÇÃO DA FUNÇÃO DIASTÓLICA:**

Velocidade da onda E mitral: 0,67m/s, onda A: 0,44m/s;

Relação onda E/A: 1,51

TRIV= 62ms

**AVALIAÇÃO HEMODINÂMICA:**

Velocidade máxima do fluxo pulmonar: 0,73m/s, gradiente: 2,11mmHg;

Velocidade máxima do fluxo aórtico: 0,86m/s, gradiente: 2,99mmHg.

**PERICÁRDIO:**

Pericárdio apresenta discreta efusão.

**\*Por tratar-se de exame complementar, este laudo deve ser avaliado por um Médico Veterinário.**



**Conclusões:**

Doença Valvar Mixomatosa Mitral e Tricúspide.

Regurgitação Mitral moderada.

Regurgitação Tricúspide discreta.

Índices de pressão de enchimento ventricular esquerdo normais.

Índices de probabilidade baixos para Hipertensão Pulmonar.

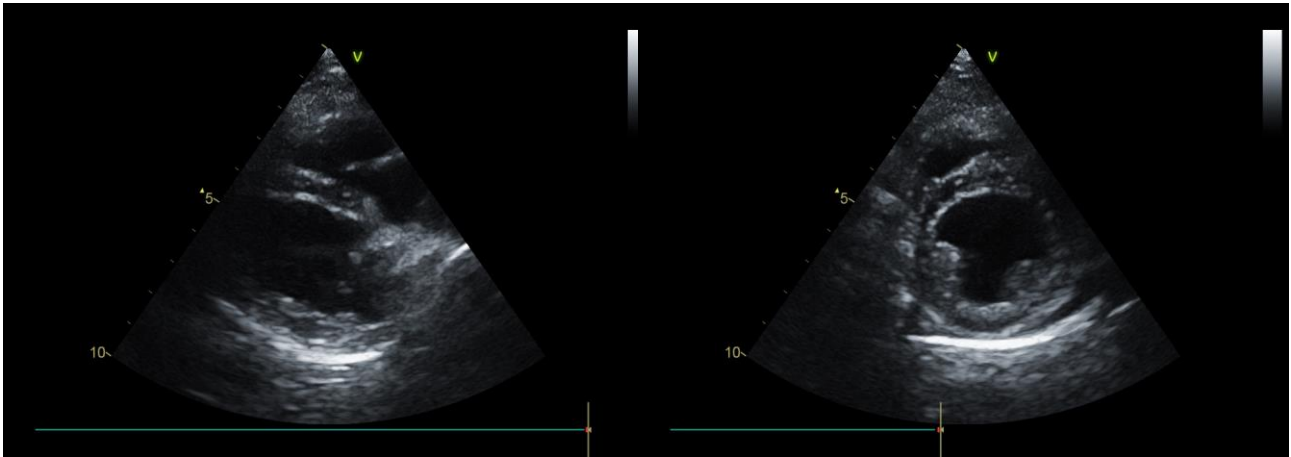
Presença de massa em topografia de base cardíaca, entre Artéria Pulmonar e Átrio Direito, em regressão de tamanho (1,6cm x 3,59cm).

Discreta efusão pericárdica.

VE<sub>dn</sub> = 1,47 (normal).

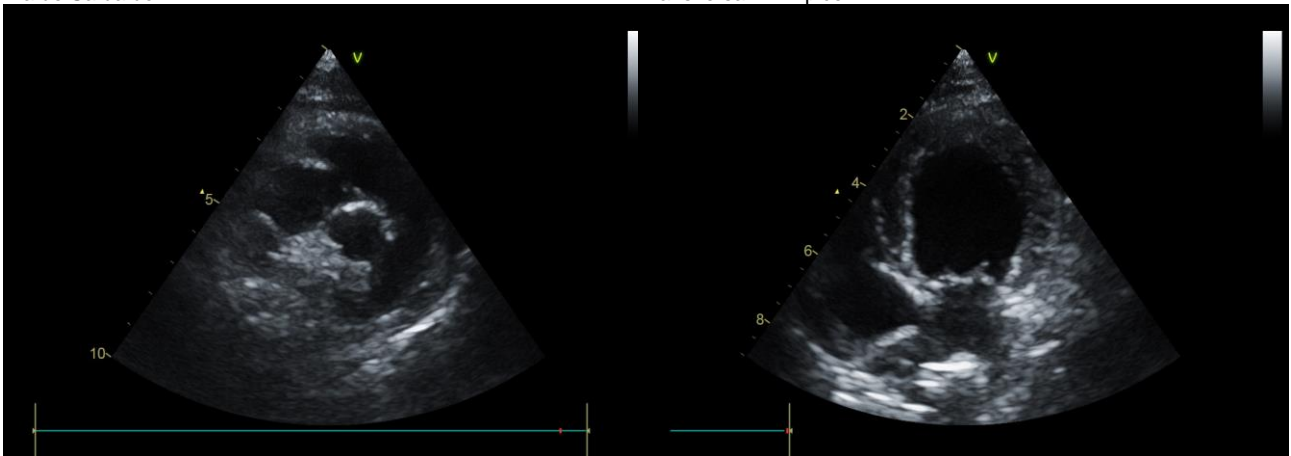
  
Dr. Rodrigo Pereira Brum  
Médico Veterinário  
CRMV-RJ 10246

**\*Por tratar-se de exame complementar, este laudo deve ser avaliado por um Médico Veterinário.**



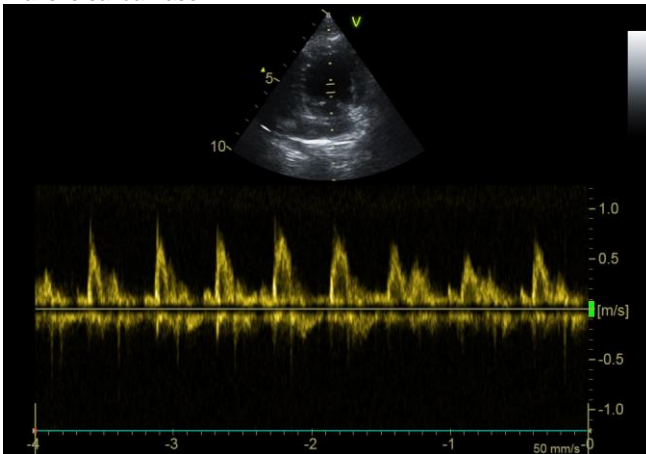
Via de Saída do VE

Transversal VE Ápice



Transversal da Base

Apical 3, 4 ou 5 câmaras



Fluxo Mitral

**\*Por tratar-se de exame complementar, este laudo deve ser avaliado por um Médico Veterinário.**

Prezado cliente, o presente laudo e suas imagens encontram-se armazenadas em mídia digital sob o código: «Código\_do\_Exame»  
Alternativamente, uma cópia deste laudo pode ser resgatada em [www.vetcordis.com](http://www.vetcordis.com)