



Vet Cordis - Cardiologia Veterinária

Rodrigo Brum - Cardiologia Veterinária
Cardiologia - Ecodopplercardiografia - ECG de Repouso - Holter
ECG

Eletrocardiograma

Identificação

Identificação: 2019_12_17__12_06	Data: 17/12/2019 12:06:55	Peso: 0,0 kg
Paciente: Lola	Idade: 3 anos e 0 mês	Sexo: Fêmea
Espécie: Canina	Raça: Lhasa Apso	
Proprietário: Gleiciene	Solicitante: ---	

Parâmetros Observados

Eixo QRS: 69.84 °	Duração de P: 42 ms	Intervalo QTc: 195 ms
Amplitude de P: 0.19 mV	Intervalo PR: 76 ms	Duração de QRS: 54 ms
Amplitude de R: 0.95 mV		

Comentários

Ausculta cardíaca não revela sopro ou arritmias patológicas.
Ausculta pulmonar revela som claro pulmonar.
Pulso femoral presente em ambas as artérias, normocinético e correspondente aos batimentos cardíacos.
Eixo elétrico médio preservado dentro da normalidade.
Todos os parâmetros eletrocardiográficos encontram-se dentro dos seus respectivos valores fisiológicos normais.

Conclusões

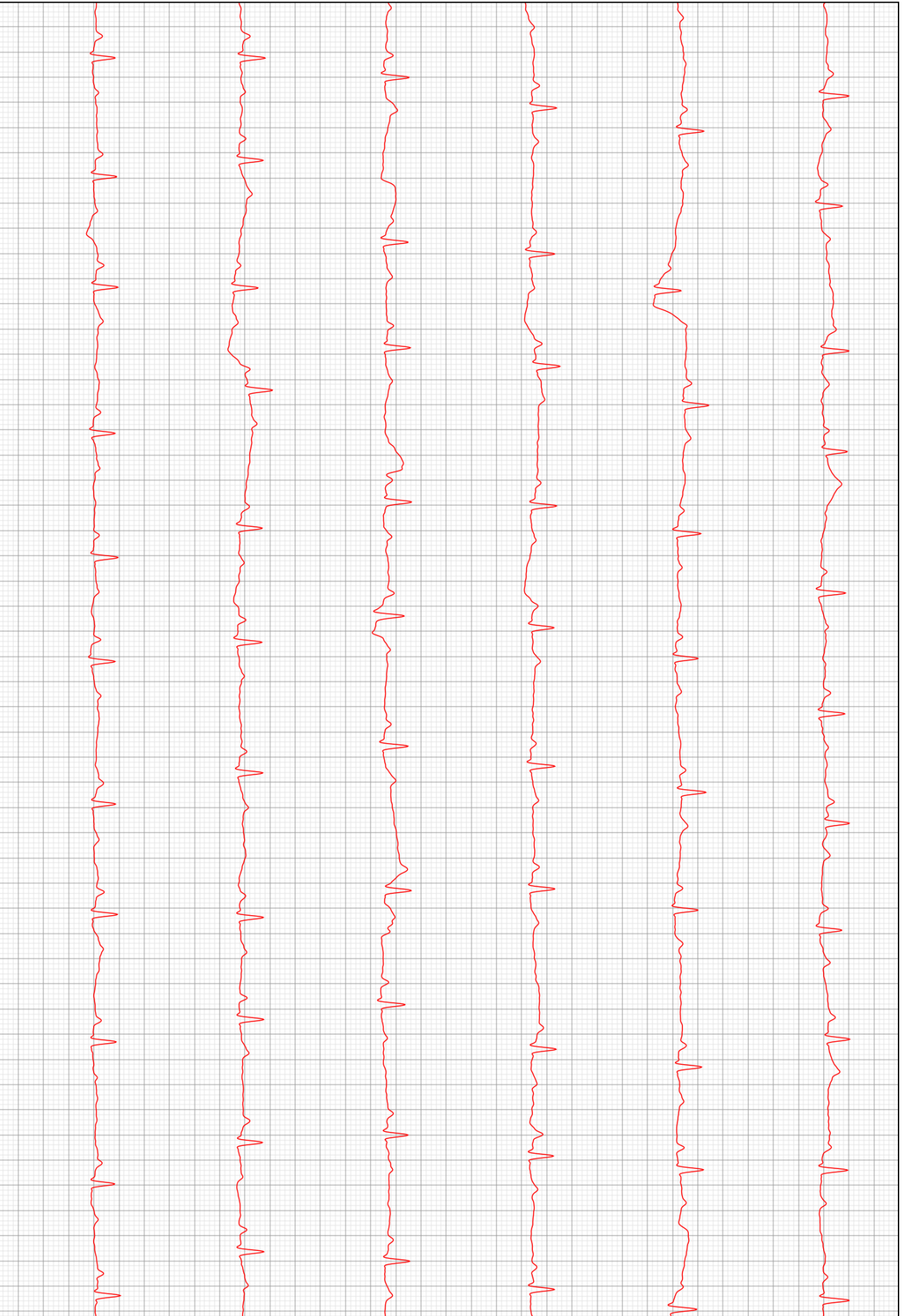
Arritmia Sinusal normal
A achados clínicos e eletrocardiográficos não concluem pela presença de cardiopatias primárias.

InPulse -

Dr. Rodrigo Pereira Brum
Médico Veterinário
CRMV-RJ 10246

Rodrigo Pereira Brum
CRMV: RJ10246VP

Assinado eletronicamente por:



D2

