

Eletrocardiograma

Identificação

Identificação: 2020_03_04__08_23

Data: 04/03/2020 08:23:25

Peso: 0,0 kg

Paciente: Zeca

Idade: 4 anos e 0 mês

Sexo: Macho

Espécie: Canina

Raça: Shih Tzu

Proprietário: Mary Martins

Solicitante: ---

Parâmetros Observados

Eixo QRS: 86.3 °

Duração de P: 34 ms

Intervalo QTc: 221 ms

Duração de QRS: 58 ms

Intervalo PR: 52 ms

Amplitude de R: 0.86 mV

Amplitude de P: 0.1 mV

Comentários

Ausulta cardíaca não revela sopro ou arritmias patológicas.

Ausulta pulmonar revela som claro pulmonar.

Pulso femoral presente em ambas as artérias, normocinéticos e correspondente aos batimentos cardíacos.

Eixo elétrico médio preservado dentro da normalidade

Todos os parâmetros eletrocardiográficos encontram-se dentro dos seus respectivos valores fisiológicos normais.

Conclusões

Arritmia Sinusal Normal

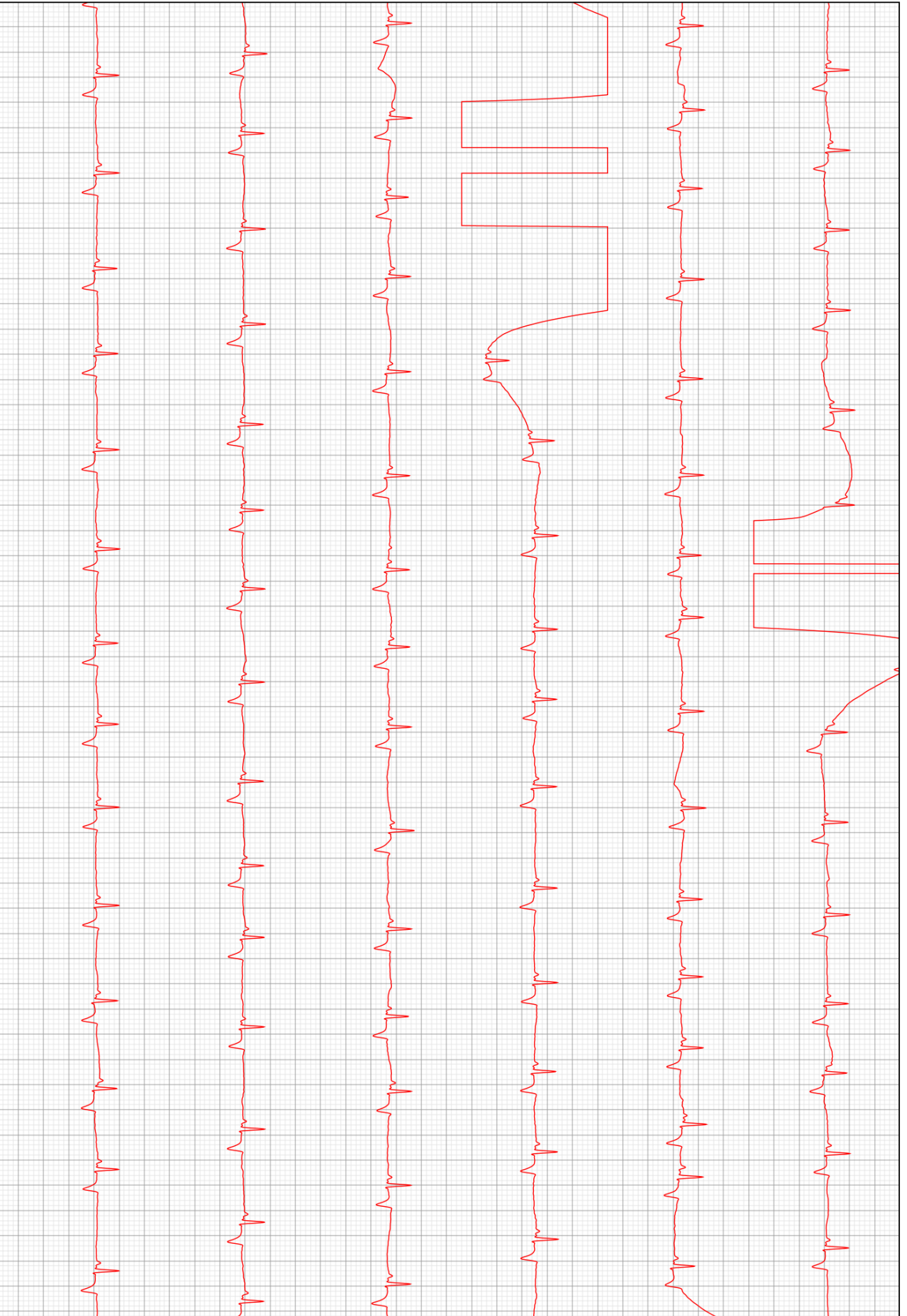
Achados clínicos e eletrocardiográficos não concluem pela presença de cardiopatias primárias.



Dr. Rodrigo Pereira Brum
Médico Veterinário
CRMV-RJ 10246

Rodrigo Pereira Brum
CRMV: RJ10246VP

Assinado eletronicamente por:



D2

