

# Eletrocardiograma

## Identificação

Identificação: 2020\_02\_06\_\_09\_26

Data: 06/02/2020 09:26:58

Peso: 0,0 kg

Paciente: Brisa

Idade: 6 anos e 0 mês

Sexo: Fêmea

Espécie: Canina

Raça: Yorkshire

Proprietário: John Riggs

Solicitante: ---

## Parâmetros Observados

Eixo QRS: 75.25 °

Amplitude de P: 0.35 mV

Amplitude de R: 0.5 mV

Intervalo QTc: 176 ms

Intervalo PR: 66 ms

Duração de P: 40 ms

Duração de QRS: 56 ms

## Comentários

Ausculta cardíaca não revela sopro ou arritmias patológicas.

Ausculta pulmonar revela som claro pulmonar.

Pulso femoral presente em ambas as artérias, normocinéticos e correspondente aos batimentos cardíacos.

Eixo elétrico desviado a esquerda

Todos os parâmetros eletrocardiográficos encontram-se dentro dos seus respectivos valores fisiológicos normais.

## Conclusões

Arritmia Sinusal Normal

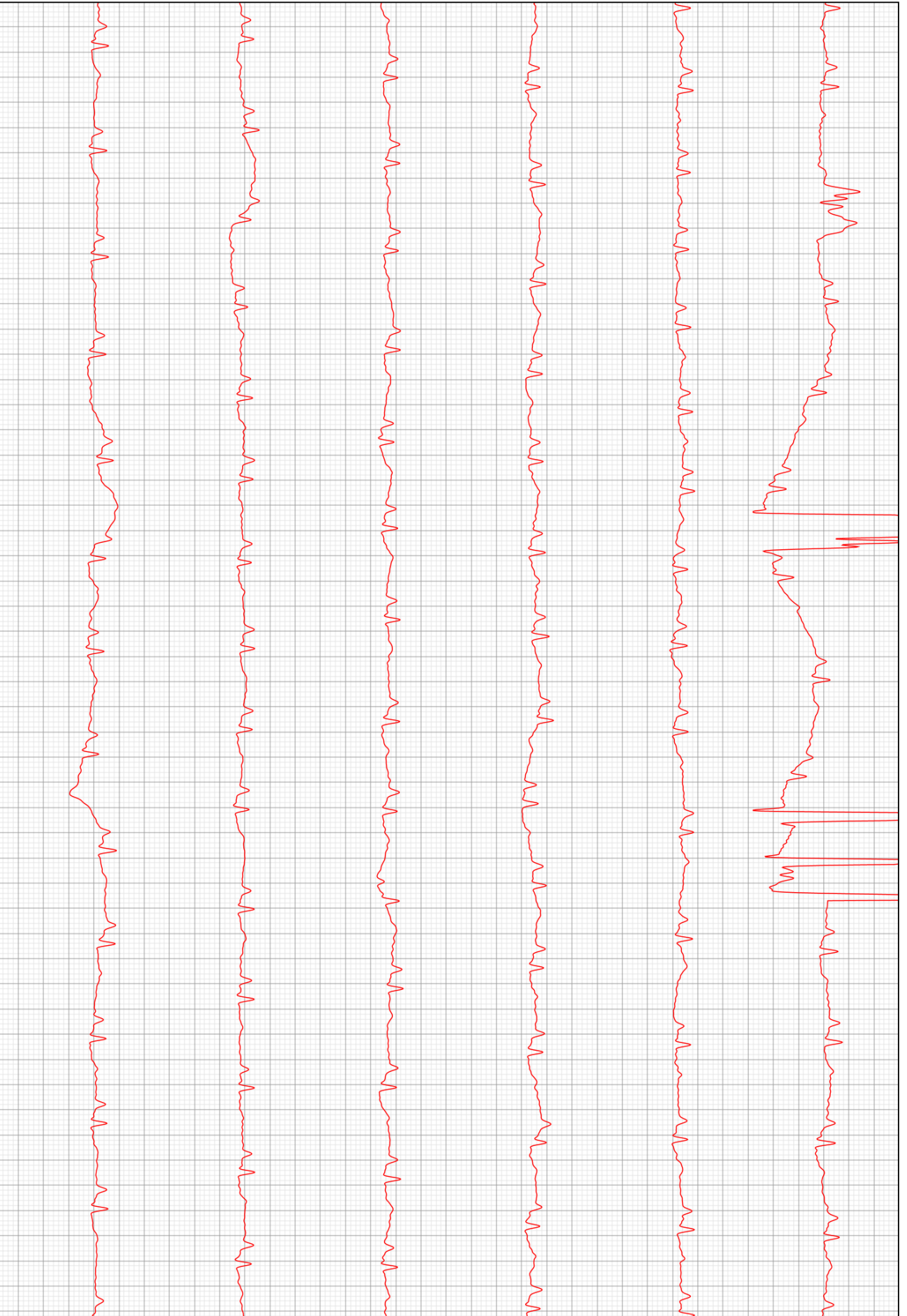
Achados clínicos e eletrocardiográficos não concluem pela presença de cardiopatias primárias.



Dr. Rodrigo Pereira Brum  
Médico Veterinário  
CRMV-RJ 10246

Rodrigo Pereira Brum  
CRMV: RJ10246VP

Assinado eletronicamente por:



D2

