

# Eletrocardiograma

## Identificação

Identificação: 2019\_12\_20\_\_10\_18

Data: 20/12/2019 10:18:18

Peso: 0,0 kg

Paciente: Fiona

Idade: 8 anos e 0 mês

Sexo: Fêmea

Espécie: Canina

Raça: Pug

Proprietário: Grazieli da Costa

Solicitante: ---

## Parâmetros Observados

Eixo QRS: 80.95 °

Duração de QRS: 54 ms

Duração de P: 38 ms

Intervalo PR: 68 ms

Amplitude de R: 0.5 mV

Amplitude de P: 0.11 mV

Intervalo QTc: 175 ms

## Comentários

Ausculta cardíaca revela sopro sistólico grau I/VI audível foco mitral.

Ausculta pulmonar revela som claro pulmonar.

Pulso femoral presente em ambas as artérias, normocinético e correspondente aos batimentos cardíacos.

Eixo elétrico médio preservado dentro da normalidade.

Todos os parâmetros eletrocardiográficos encontram-se dentro dos seus respectivos valores fisiológicos normais.

## Conclusões

Sinusal normal

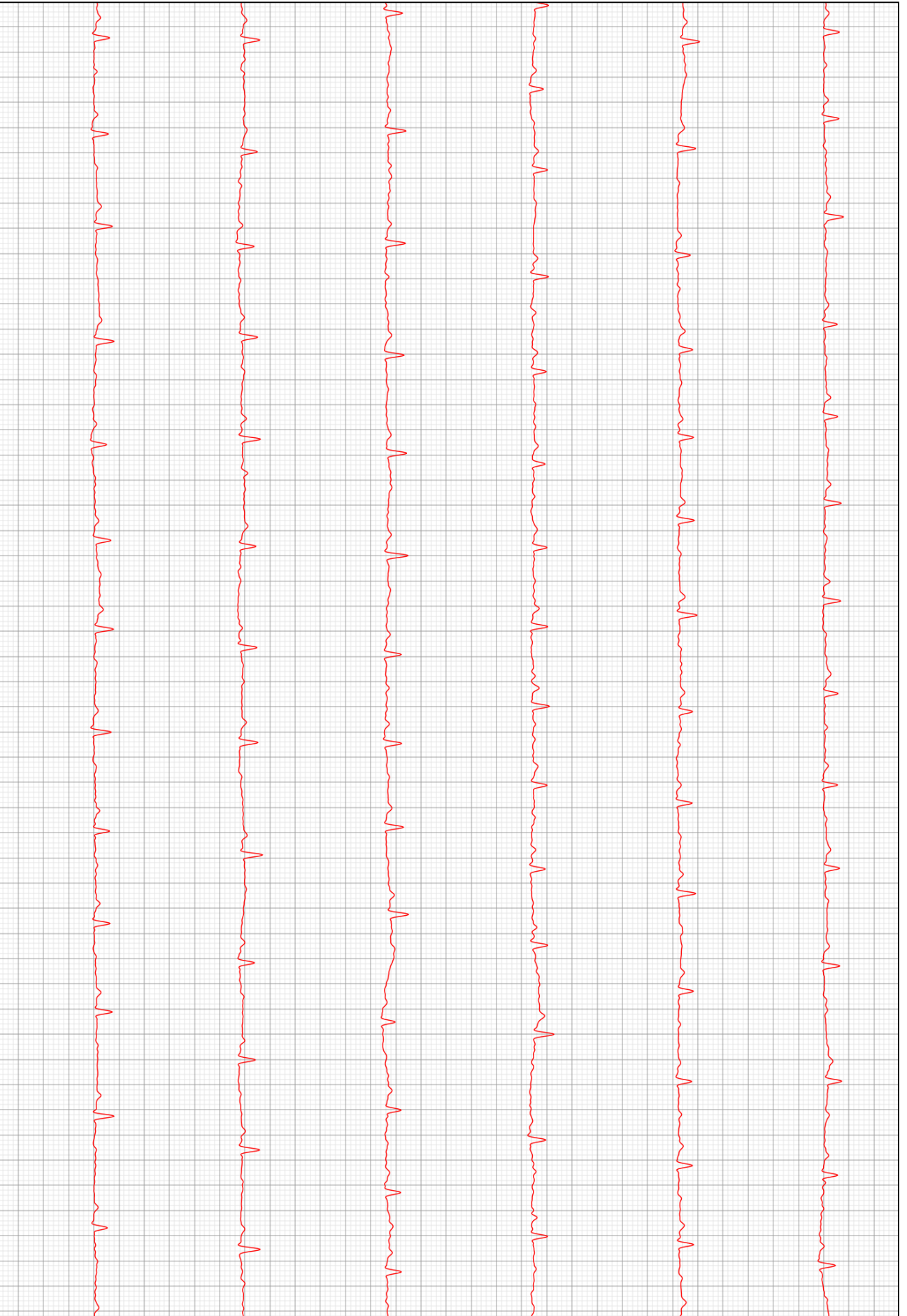
Achados clínicos e eletrocardiográficos concluem pela presença de insuficiência valvar discreta.



Dr. Rodrigo Pereira Brum  
Médico Veterinário  
CRMV-RJ 10246

Rodrigo Pereira Brum  
CRMV: RJ10246VP

Assinado eletronicamente por:



D2

