



Vet Cordis - Cardiologia Veterinária

Rodrigo Brum - Cardiologia Veterinária
Cardiologia - Ecodopplercardiografia - ECG de Repouso - Holter
ECG

Eletrocardiograma

Identificação

Identificação: 2020_04_30__11_38	Data: 30/04/2020 11:38:47	Peso: 0,0 kg
Paciente: Orion	Idade: 6 anos e 0 mês	Sexo: Macho
Espécie: Canina	Raça: Golden Retriever	
Proprietário: Luis Felipe	Solicitante: ---	

Parâmetros Observados

Eixo QRS: 88.91 °	Intervalo PR: 100 ms	Amplitude de R: 1.84 mV
Amplitude de P: 0.15 mV	Duração de P: 38 ms	Intervalo QTc: 206 ms
Duração de QRS: 74 ms		

Comentários

Ausculata cardíaca não revela sopro ou arritmias patológicas.
Ausculata pulmona revela som claro e pulmonar.
Pulso femoral presente em ambas artérias, normocinéticos e correspondents aos batimentos cardíacos.
Eixo elétrico médio preervado dentro da normalidade.
Todos os parâmetros eletrocardiográficos encontram-se dentro dos seus respectivos valores fisiológicos normais.

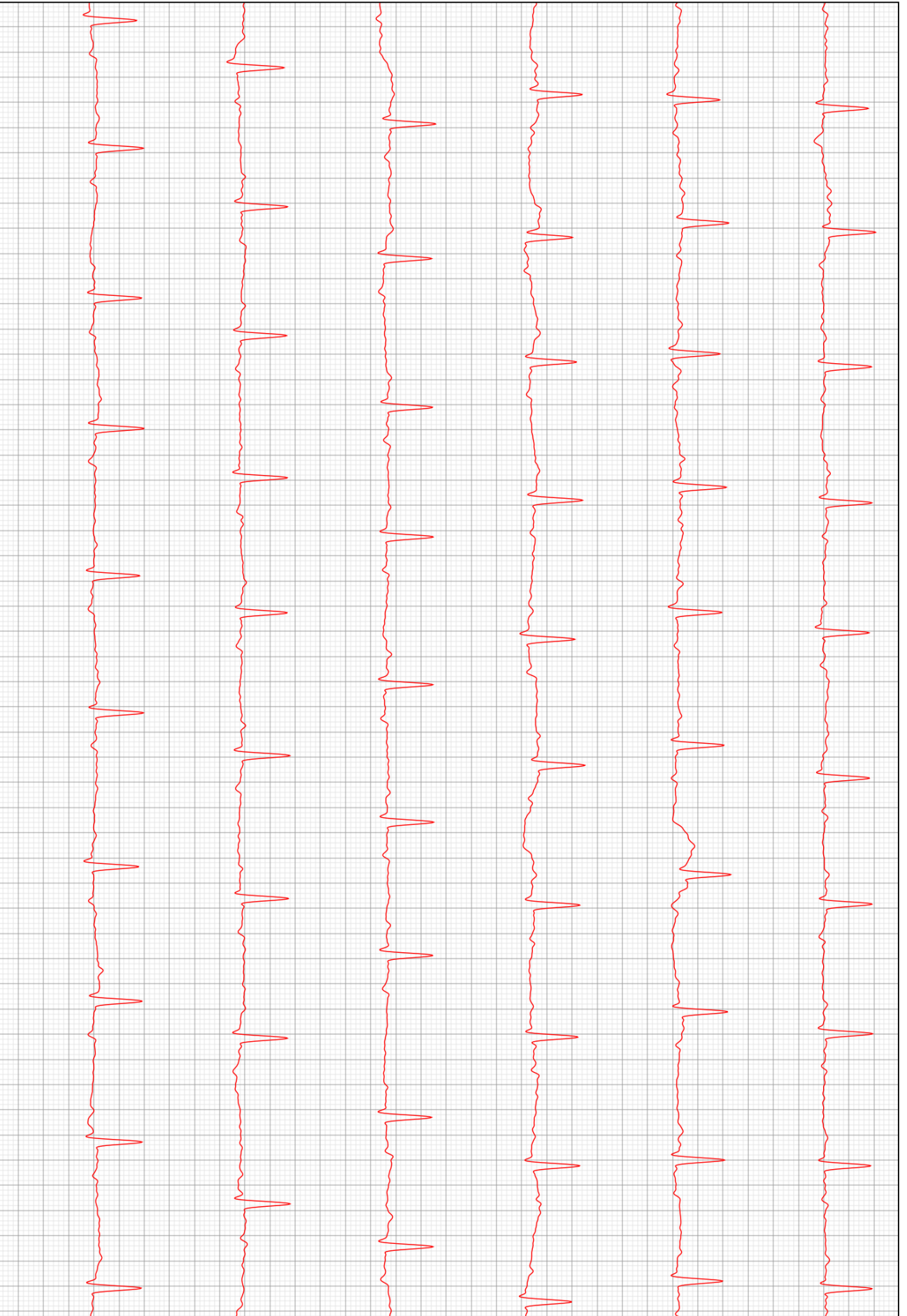
Conclusões

Sinusal normal
Achados clinicos e eletrocardiograficos não concluem pela presença de cardiopatias primárias.

Dr. Rodrigo Pereira Brum
Médico Veterinário
CRMV-RJ 10246

Rodrigo Pereira Brum
CRMV: RJ10246VP

Assinado eletronicamente por:



D2

