



Identificação:

Código do Exame: 19.05.02.NINA.MARIA

Nome: Nina **Espécie:** Canina **Raça:** Yorkshire **Idade:** 7a
Sexo: F **Peso:** - Kg **Pelagem:** Black & tan
Proprietário(a): Maria da Graça Xuxa Meneguel **Telefone:** -
Solicitante: Dr(a) Renato **Origem:** Animalia

Parâmetros:

VDd	- cm
SIVd	0,5 cm
VEd	2,3 cm
PPVEd	0,6 cm
SIVs	0,8 cm
VEs	1,2 cm
PPVEs	0,8 cm
FE	82 %
FS	48 %
Ao	0,9 cm
AE	1,2 cm
Rel AE/AO	1,28
SSPE	0,2 cm

Comentários:

CÂMARAS ESQUERDAS:

Ventrículo esquerdo apresenta-se com dimensões normais e contratilidade segmentar preservada, apresentando parâmetros de função sistólica preservados e diastólica apresentando sinais de déficit de relaxamento
Átrio esquerdo de dimensões normais.
Aorta ascendente de diâmetro normal.

CÂMARAS DIREITAS:

Ventrículo direito com dimensões normais, não evidencia alterações de contratilidade.
Átrio direito de dimensões normais.

VALVAS:

Valva mitral morfológicamente espessada, omc sinais de refluxo discreta ($V_{pico}= 4,08$ m/s e $G_{pico}= 66,59$ mmHg) ao estudo com Doppler.
Valva tricúspide morfológicamente espessada, com sinais de refluxo discreta ($V_{pico}=2,65$ m/s e $G_{pico}= 28,05$ mmHg) ao estudo com Doppler.
Valva aórtica morfológicamente normal, sem sinais de refluxo ou estenose ao estudo com Doppler.
Valva pulmonar morfológicamente normal, sem sinais de refluxo ou estenose ao estudo com Doppler.

CONTINUIDADES:

Continuidades mitro-aórtica e septo-aórtica conservadas.
Septo inter-ventricular conservado.
Septo inter-atrial conservado.

AVALIAÇÃO DA FUNÇÃO DIASTÓLICA:

Velocidade da onda E mitral: 0,54 m/s, onda A: 0,63 m/s;
Relação onda E/A: 0,85
TRIV= 42 ms

AVALIAÇÃO HEMODINÂMICA:

Velocidade máxima do fluxo pulmonar: 0,89 m/s, gradiente: 3,15 mmHg;
Velocidade máxima do fluxo aórtico: 1,18 m/s, gradiente: 5,59 mmHg.

PERICÁRDIO:

Pericárdio normal

***Por tratar-se de exame complementar, este laudo deve ser avaliado por um Médico Veterinário.**



Vet Cordis
Cardiologia Veterinária

LAUDO ECOCARDIOGRÁFICO

Ecodoppler Colorido

Cardiologia Clínica * Eletrocardiograma * Ecodopplercardiograma * Holter de ECG

Data: 02/05/2019




Conclusões:

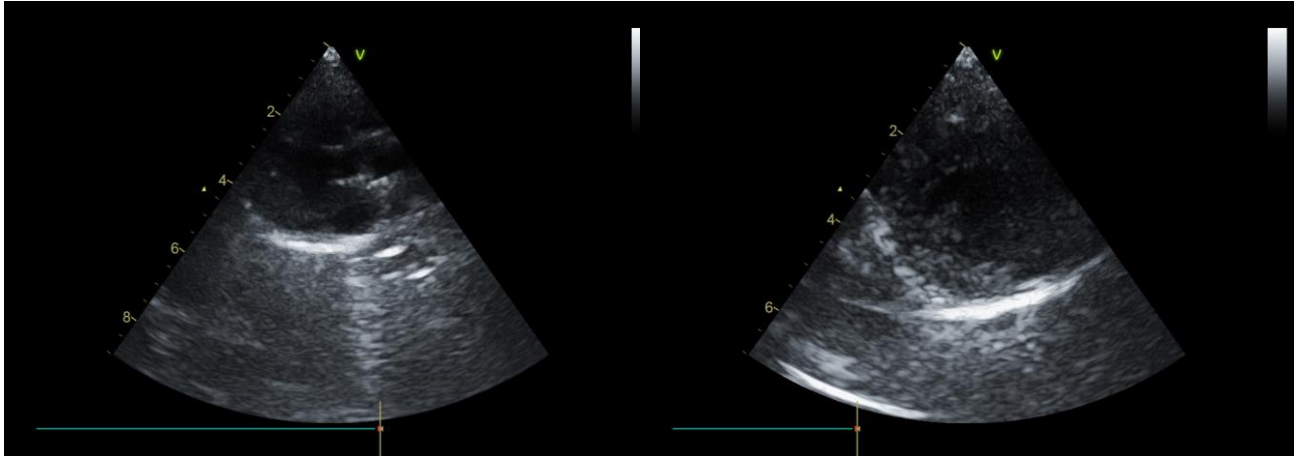
Doença Valvular Mixomatosa Adquirida Mitral e tricúspide sem repercussão hemodinâmica.
Regurgitação mitral discreta
Regurgitação tricúspide discreta.
Déficit diastólico grau I.


Dr. Rodrigo Pereira Brum
Médico Veterinário
CRMV-RJ 10246

***Por tratar-se de exame complementar, este laudo deve ser avaliado por um Médico Veterinário.**

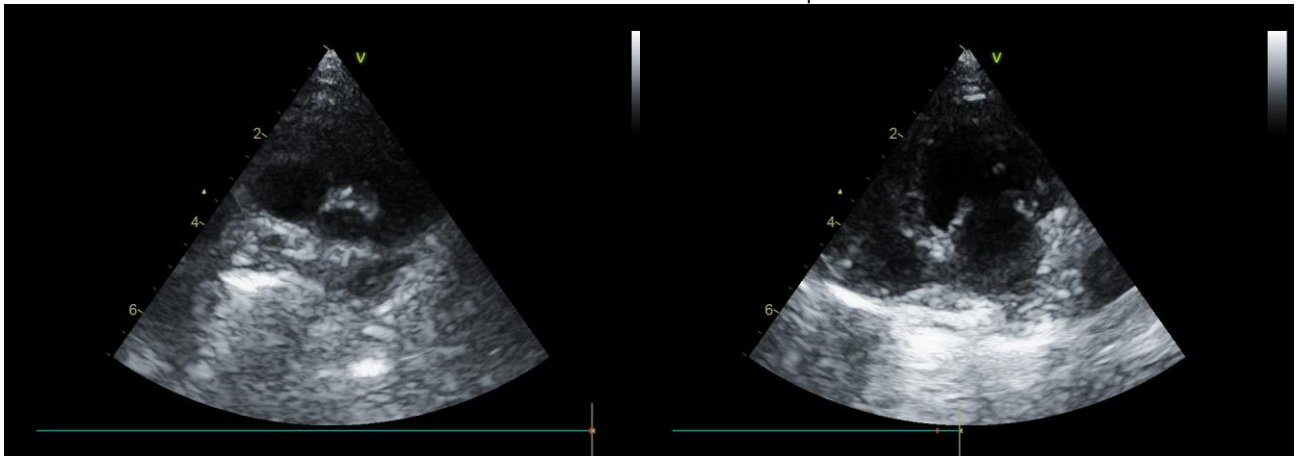
Prezado cliente, o presente laudo e suas imagens encontram-se armazenadas em mídia digital sob o código: 19.05.02.NINA.MARIA
Alternativamente, uma cópia deste laudo pode ser resgatada em www.vetcordis.com

 www.vetcordis.com -  rodrigo@vetcordis.com -  Celular: (0XX21) 99129-3363



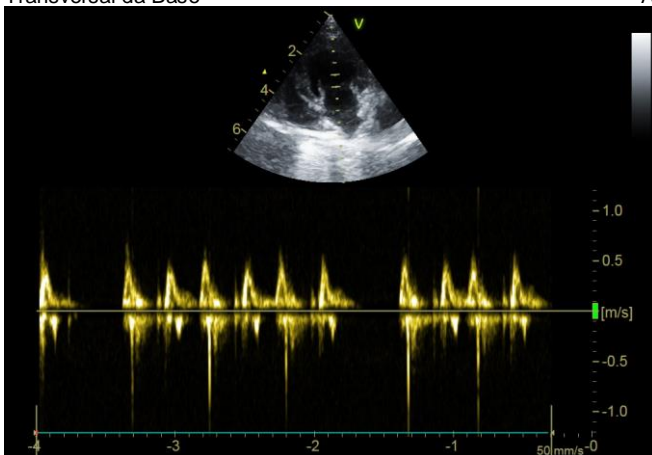
Via de Saída do VE

Transversal VE Ápice



Transversal da Base

Apical 2, 4 ou 5 câmaras



Fluxo Mitral

***Por tratar-se de exame complementar, este laudo deve ser avaliado por um Médico Veterinário.**

Prezado cliente, o presente laudo e suas imagens encontram-se armazenadas em mídia digital sob o código: 19.05.02.NINA.MARIA
Alternativamente, uma cópia deste laudo pode ser resgatada em www.vetcordis.com



Vet Cordis
Cardiologia Veterinária

LAUDO ECOCARDIOGRÁFICO




Ecodoppler Colorido

Cardiologia Clínica * Eletrocardiograma * Ecodopplercardiograma * Holter de ECG

Data: 02/05/2019

***Por tratar-se de exame complementar, este laudo deve ser avaliado por um Médico Veterinário.**

Prezado cliente, o presente laudo e suas imagens encontram-se armazenadas em mídia digital sob o código: 19.05.02.NINA.MARIA
Alternativamente, uma cópia deste laudo pode ser resgatada em www.vetcordis.com

 www.vetcordis.com -  rodrigo@vetcordis.com -  Celular: (0XX21) 99129-3363