

# Laura Wolff

Médica Veterinária  
CRMV 12097

## Laudo de Eletrocardiograma

**Paciente:** Mayla  
**Sexo:** Fêmea

**Espécie:** canina

**Raça:** SRD

**Data:** 28/01/20

### INTERPRETAÇÃO DO TRAÇADO

**Eixo Cardíaco:** QRS 70° / P 78°

**Freqüência Cardíaca Média:** 119 bpm

**Ritmo:** Sinusal

**P:** 40 ms / 0,32 mv

**P-Q:** 70 ms

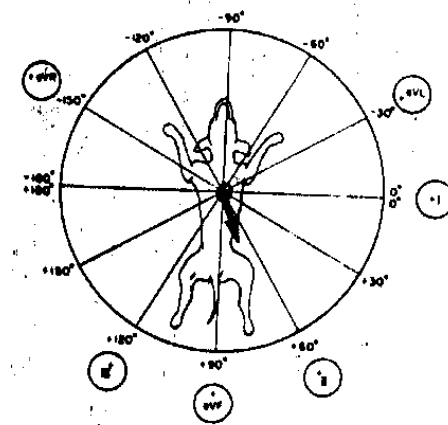
**QRS:** 66 ms / R: 1,71 mv

**Q-T:** 188 ms

**Seg ST:** infradesnível de 0,16

**T:** positiva


**Precordiais:** -----



### LAUDO:

O Traçado Eletrocardiográfico, no momento do exame, realizado com paciente em decúbito lateral direito, apresenta ritmo **Sinusal**, eixo elétrico preservado e os demais parâmetros dentro da normalidade.

*\*Não há contra indicação no quesito cardiovascular para o procedimento anestesiológico.*

  
**Laura Wolff**  
CRMV 12 097

(SANTILLI;PEREGGO,2009)

Santilli R. – Eletrocardiography of the dog and cat – 2018.

