



Vet Cordis - Cardiologia Veterinária

Rodrigo Brum - Cardiologia Veterinária
Cardiologia - Ecodopplercardiografia - ECG de Repouso - Holter
ECG

Eletrocardiograma

Identificação

Identificação: 2017_12_22__07_51	Data: 22/12/2017 07:51:09	Peso: ---
Paciente: Vanilla	Idade: 5 anos e 0 mês	Sexo: Fêmea
Espécie: Canina	Raça: Chihuahua	
Proprietário: Armin Puhur	Solicitante: ---	

Parâmetros Observados

Eixo QRS: 59.25 °	Duração de QRS: 54 ms	Duração de P: 40 ms
Intervalo PR: 60 ms	Intervalo QTc: 213 ms	Amplitude de P: 0.36 mV
Amplitude de R: 0.44 mV		

Comentários

Ausculata cardíaca não revela sopro ou arritmias patológicas.
Ausculata pulmonar revela som claro pulmonar.
Pulso femoral presente em ambas as artérias, normocinético e correspondente aos batimentos cardíacos
Eixo elétrico médio preservado dentro da normalidade.
Todos os parâmetros eletrocardiográficos encontram-se dentro dos seus respectivos valores fisiológicos normais.

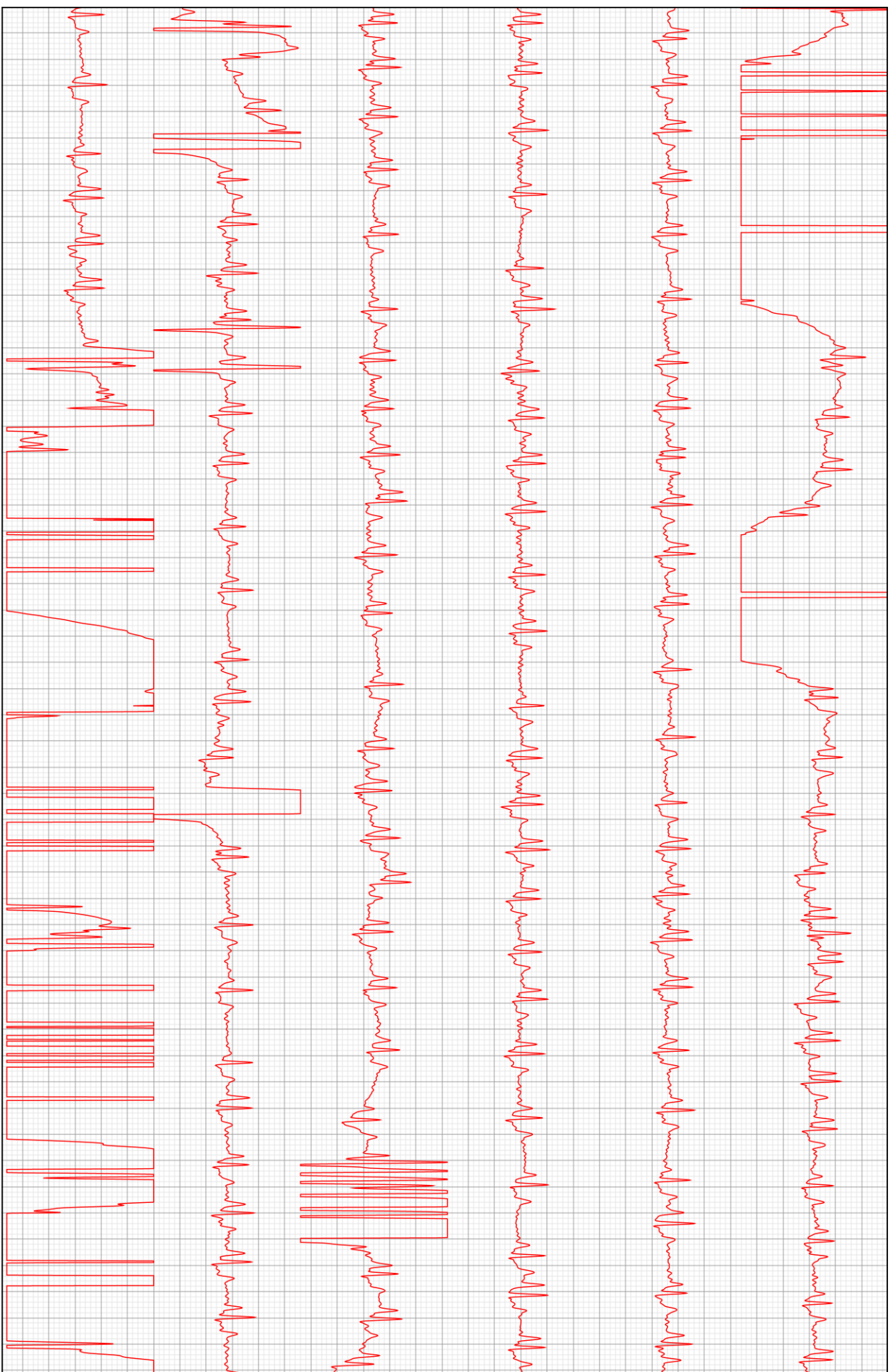
Conclusões

Taquicardia sinusal devido ao estresse
Achados clínicos e eletrocardiográficos não apontam para o diagnóstico de cardiopatias primárias.

Dr. Rodrigo Pereira Brum
Médico Veterinário
CRMV-RJ 10246

Rodrigo Pereira Brum
CRMV: RJ10246VP

Assinado eletronicamente por:



D2

