



Vet Cordis - Cardiologia Veterinária

Rodrigo Brum - Cardiologia Veterinária
Cardiologia - Ecodopplercardiografia - ECG de Repouso - Holter
ECG

Eletrocardiograma

Identificação

Identificação: 2019_10_24__08_44	Data: 24/10/2019 08:44:52	Peso: 0,0 kg
Paciente: Paçoca	Idade: 5 meses	Sexo: Macho
Espécie: Canina	Raça: Spitz Alemão	
Proprietário: Denize	Solicitante: ---	

Parâmetros Observados

Eixo QRS: 88.98 °	Intervalo PR: 58 ms	Duração de QRS: 58 ms
Duração de P: 30 ms	Amplitude de P: 0.12 mV	Intervalo QTc: 181 ms

Comentários

Ausculta cardíaca não revela sopro ou arritmias patológicas.
Ausculta pulmonar revela som claro e pulmonar.
Pulso femoral presente em ambas artérias, normocinéticos e correspondentes aos batimentos cardíacos.
Eixo elétrico médio preservado dentro da normalidade.
Todos os parâmetros eletrocardiográficos encontram-se dentro dos seus respectivos valores fisiológicos normais.

Conclusões

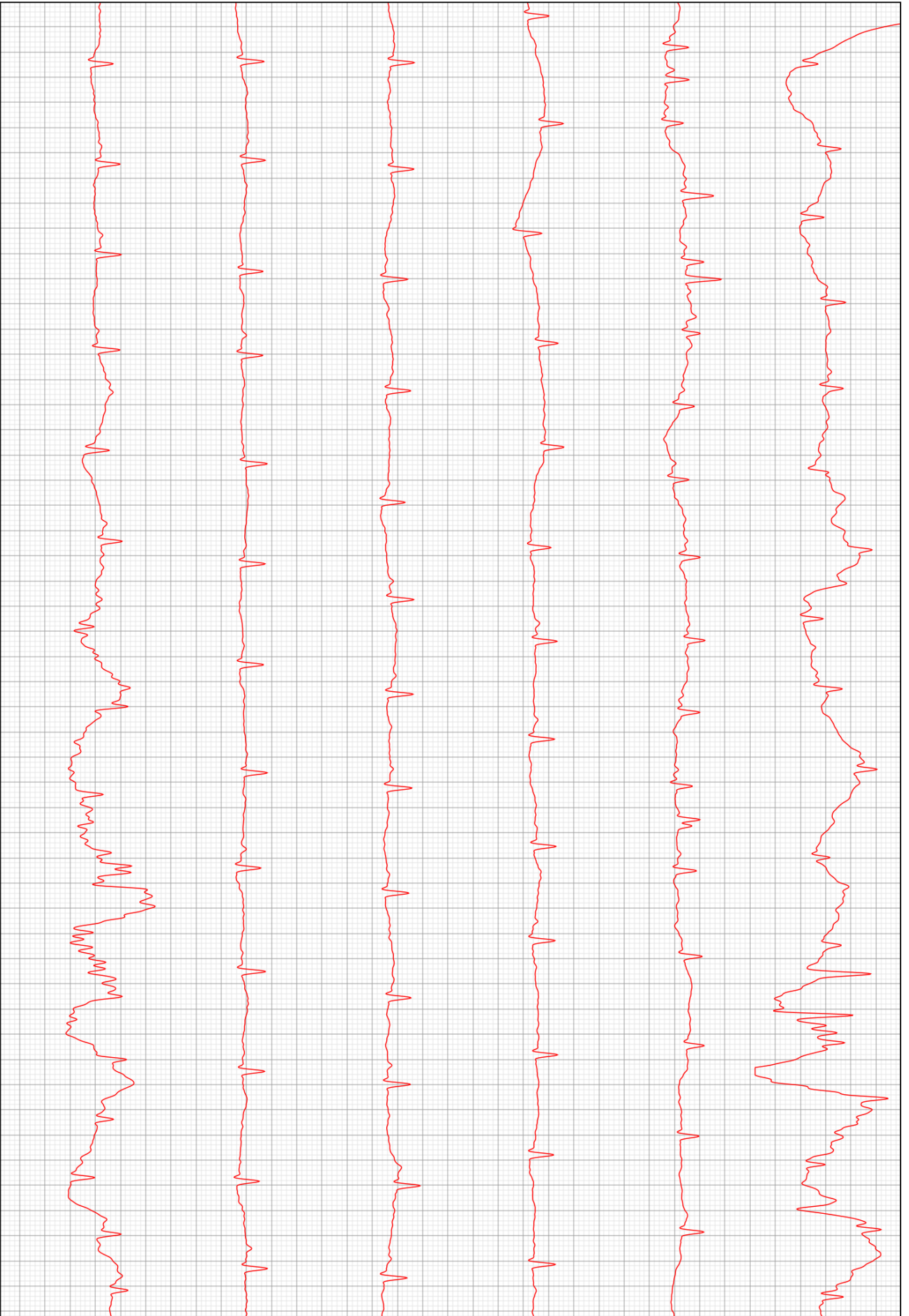
Ritmo Sinusal Normal
Achados clínicos e eletrocardiográficos não concluem pela presença de cardiopatias primárias.



Dr. Rodrigo Pereira Brum
Médico Veterinário
CRMV-RJ 10246

Rodrigo Pereira Brum
CRMV: RJ10246VP

Assinado eletronicamente por:



D2

