



Vet Cordis - Cardiologia Veterinária

Rodrigo Brum - Cardiologia Veterinária
Cardiologia - Ecodopplercardiografia - ECG de Repouso - Holter
ECG

Eletrocardiograma

Identificação

Identificação: 2018_03_23__09_37	Data: 23/03/2018 09:37:45	Peso: ---
Paciente: Pedrão	Idade: 5 anos e 0 mês	Sexo: Macho
Espécie: Canina	Raça: Golden Retriever	
Proprietário: Maria Bulhões	Solicitante: ---	

Parâmetros Observados

Eixo QRS: 83.27 °	Amplitude de P: 0.15 mV	Intervalo QTc: 206 ms
Duração de QRS: 62 ms	Duração de P: 44 ms	Intervalo PR: 86 ms
Segmento PR: 42 ms	Amplitude de R: 1.6 mV	

Comentários

Ausculta cardíaca não revela sopro ou arritmias patológicas.
Ausculta pulmonar revela som claro pulmonar.
Pulso femoral presente em ambas as artérias, normocinético e correspondente aos batimentos cardíacos
Eixo elétrico médio preservado dentro da normalidade.
Todos os parâmetros eletrocardiográficos encontram-se dentro dos seus respectivos valores fisiológicos normais.

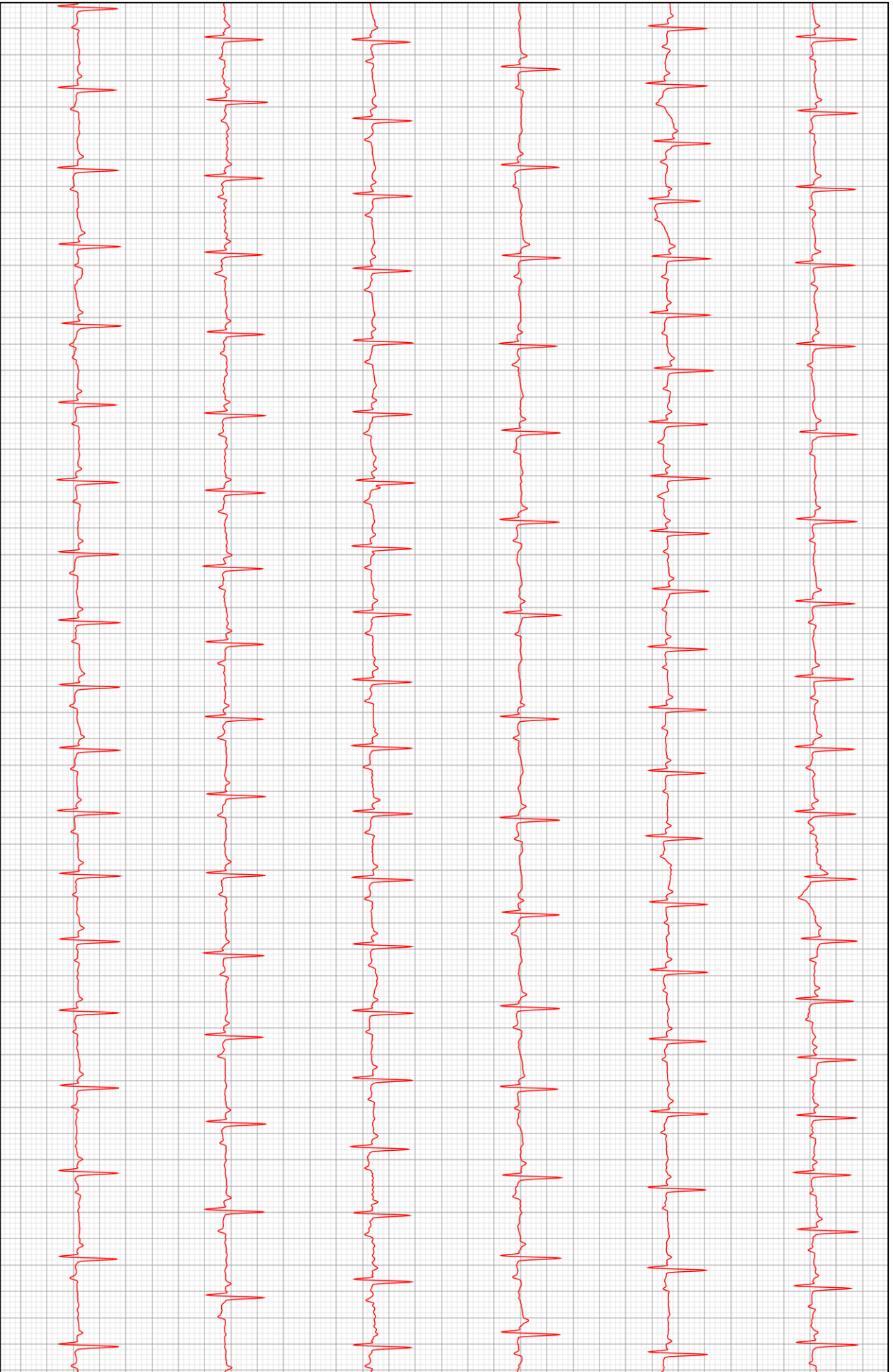
Conclusões

Sinusal normal
Achados clínicos e eletrocardiográficos não apontam para o diagnóstico de cardiopatias primárias.

Dr. Rodrigo Pereira Brum
Médico Veterinário
CRMV-RJ 10246

Rodrigo Pereira Brum
CRMV: RJ10246VP

Assinado eletronicamente por:



D2

