



Identificação:

Código do Exame: 13.10.08.PRINCESA.PAOLA

Nome: Princesa **Espécie:** Canina **Raça:** Dogue Alemão **Idade:** 9A
Sexo: F **Peso:** - Kg **Pelagem:** Cinza e Preta
Proprietário(a): Paola **Telefone:** -
Solicitante: Dr(a) Isabela **Origem:** CESVET

Parâmetros:

VDd	-	
SIVd	0,96 cm	
VEd	4,21 cm	
PPVEd	0,91 cm	
SIVs	1,21 cm	
VEs	2,99 cm	
PPVEs	1,20 cm	
FE	- %	
FS	40 %	33 a 46%
Ao	2,36 cm	
AE	3,47 cm	
Rel AE/AO	1,47	0,83 a 1,50
SSPE	0,59 cm	0,20 a 0,90

Comentários:

CÂMARAS ESQUERDAS:

Ventrículo esquerdo apresenta-se com dimensões normais e contratilidade segmentar preservada, apresentando parâmetros de função sistólica e diastólica preservados.

Átrio esquerdo de dimensões normais.

Aorta ascendente de diâmetro normal.

CÂMARAS DIREITAS:

Ventrículo direito com dimensões normais não evidencia alterações de contratilidade.

Átrio direito de dimensões normais.

VALVAS:

Valva mitral morfológicamente normal, com sinais de refluxo discreta ($V_{pico} = 4,95$ m/s e $G_{pico} = 98,4$ mmHg) ao estudo com Doppler.

Valva tricúspide morfológicamente normal, sem sinais de refluxo significativo ao estudo com Doppler.

Valva aórtica morfológicamente normal, sem sinais de refluxo ou estenose ao estudo com Doppler.

Valva pulmonar morfológicamente normal, sem sinais de refluxo ou estenose ao estudo com Doppler.

CONTINUIDADES:

Continuidades mitro-aórtica e septo-aórtica conservadas.

Septo inter-ventricular conservado.

Septo inter-atrial conservado.

PERICÁRDIO:

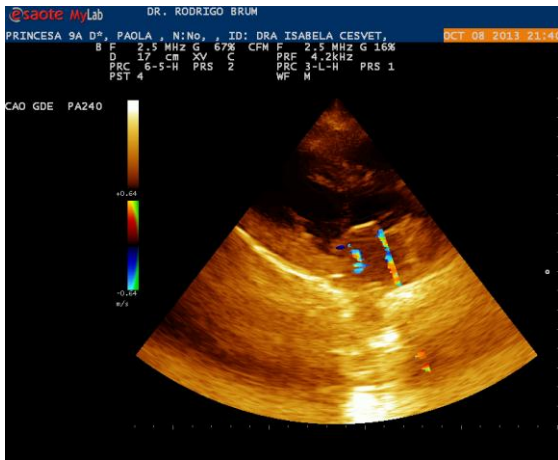
Pericárdio normal

Conclusões:

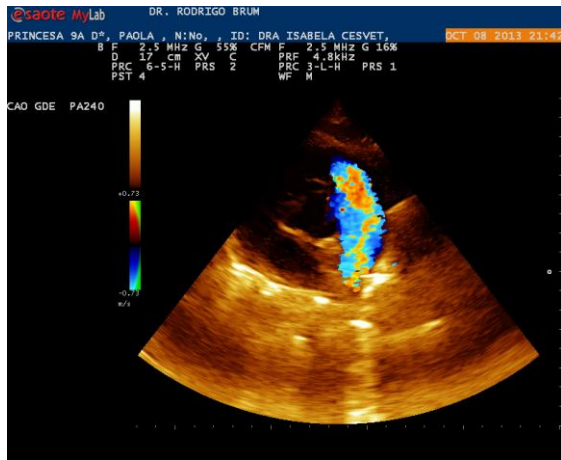
Insuficiência Mitral Discreta.

Dr. Rodrigo Pereira Brum, MV
CRMV-RJ:10246

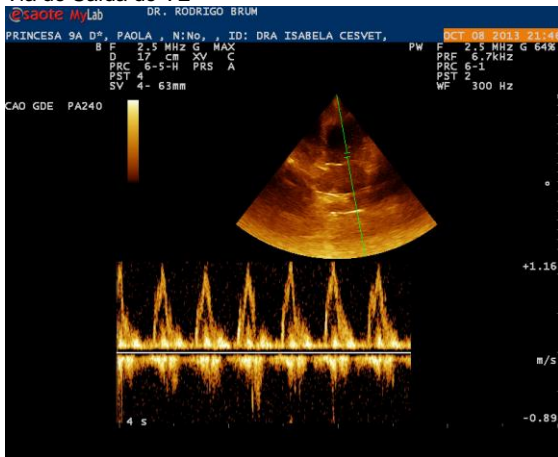*Por tratar-se de exame complementar, este laudo deve ser avaliado por um Médico Veterinário.



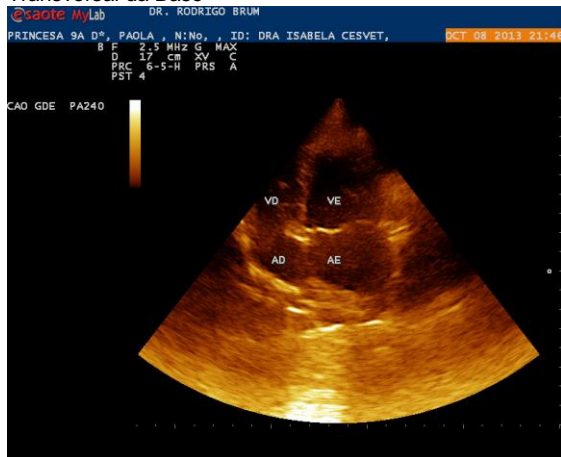Via de Saída do VE



Transversal da Base



Fluxo de Mitral



Apical 2, 4 ou 5 câmaras

*Por tratar-se de exame complementar, este laudo deve ser avaliado por um Médico Veterinário.