



Vet Cordis - Cardiologia Veterinária

Rodrigo Brum - Cardiologia Veterinária
Cardiologia - Ecodopplercardiografia - ECG de Repouso - Holter
ECG

Eletrocardiograma

Identificação

Identificação: 2018_06_29__09_02	Data: 29/06/2018 09:02:05	Peso: ---
Paciente: Wisky	Idade: 8 anos e 0 mês	Sexo: Macho
Espécie: Canina	Raça: Pastor de Shetland	
Proprietário: Ines Galvão	Solicitante: ---	

Parâmetros Observados

Eixo QRS: 74.42 °	Intervalo QTc: 206 ms	Intervalo PR: 104 ms
Amplitude de P: 0.24 mV	Amplitude de R: 0.67 mV	Duração de QRS: 62 ms
Duração de P: 44 ms		

Comentários

Ausculta cardíaca não revela sopro ou arritmias patológicas.
Ausculta pulmonar revela som claro pulmonar.
Pulso femoral presente em ambas as artérias, normocinético e correspondente aos batimentos cardíacos
Eixo elétrico médio preservado dentro da normalidade.
Todos os parâmetros eletrocardiográficos encontram-se dentro dos seus respectivos valores fisiológicos normais.

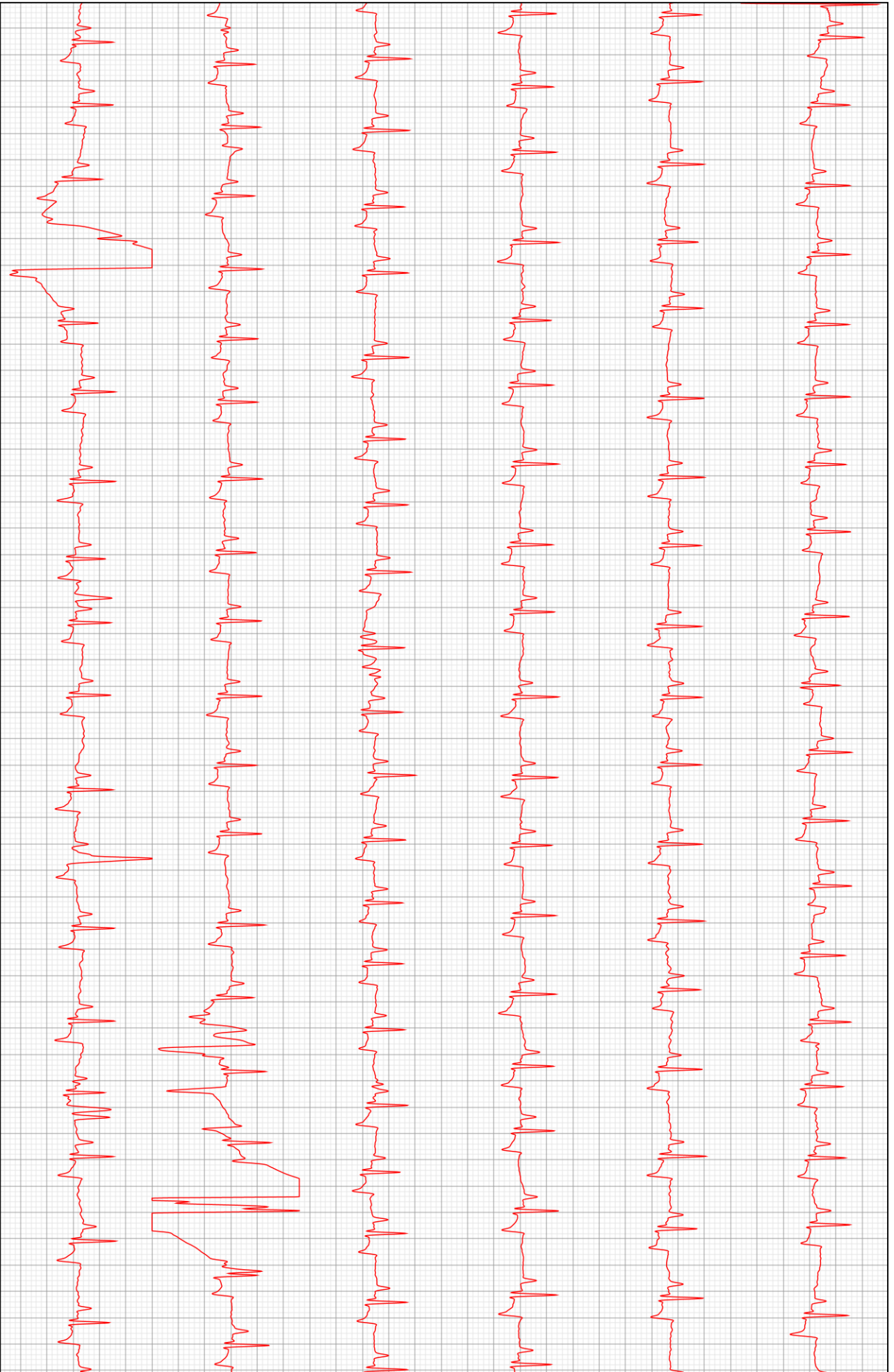
Conclusões

Sinusal normal
Achados clínicos e eletrocardiográficos não apontam para o diagnóstico de cardiopatias primárias.

Dr. Rodrigo Pereira Brum
Médico Veterinário
CRMV-RJ 10246

Rodrigo Pereira Brum
CRMV: RJ10246VP

Assinado eletronicamente por:



D2

