



Vet Cordis - Cardiologia Veterinária

Rodrigo Brum - Cardiologia Veterinária
Cardiologia - Ecodopplercardiografia - ECG de Repouso - Holter
ECG

Eletrocardiograma

Identificação

Identificação: 2018_06_08__08_18	Data: 08/06/2018 08:18:36	Peso: ---
Paciente: Lego	Idade: 9 meses	Sexo: Macho
Espécie: Felina	Raça: Sem raça definida (SRD)	
Proprietário: Jonny Russo	Solicitante: ---	

Parâmetros Observados

Eixo QRS: 81.31 °	Duração de P: 32 ms	Intervalo PR: 58 ms
Amplitude de R: 0.16 mV	Intervalo QTc: 140 ms	Amplitude de P: -0.09 mV
Duração de QRS: 38 ms		

Comentários

Auscultação cardíaca não revela sopro ou arritmias patológicas.
Auscultação pulmonar revela som claro pulmonar.
Pulso femoral presente em ambas as artérias, normocinético e correspondente aos batimentos cardíacos.
Eixo elétrico médio preservado dentro da normalidade.
Todos os parâmetros eletrocardiográficos encontram-se dentro dos seus respectivos valores fisiológicos normais.

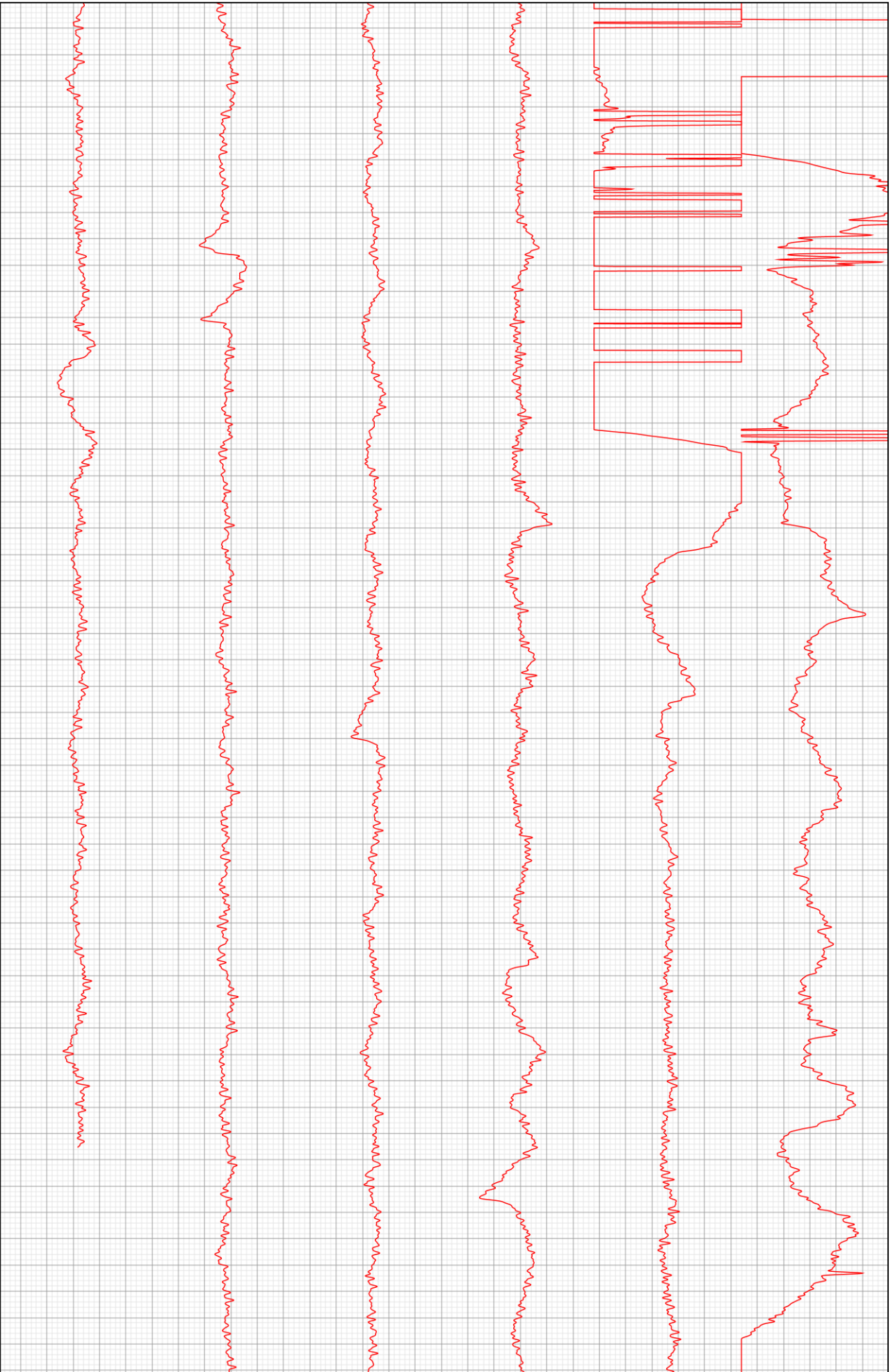
Conclusões

Sinusal normal
Achados clínicos e eletrocardiográficos não apontam para o diagnóstico de cardiopatias primárias.

Dr. Rodrigo Pereira Brum
Médico Veterinário
CRMV-RJ 10246

Rodrigo Pereira Brum
CRMV: RJ10246VP

Assinado eletronicamente por:



D2

