



Identificação:

Código do Exame: 21.03.12.DUDU.STELLA

Nome: Dudu **Espécie:** Canina **Raça:** Shih Tzu **Idade:** 12a
Sexo: F **Peso:** 10 Kg **Pelagem:** Branca e preta
Proprietário(a): Stella Mathias **Telefone:** 99841-4955
Solicitante: Dr(a) Nathalia **Origem:** Animalia

Parâmetros:

VDd	- cm
SIVd	1,02 cm
VEd	2,56 cm
PPVEd	0,79 cm
SIVs	1,21 cm
VEs	1,54 cm
PPVEs	1,21 cm
FE	72 %
FS	39 %
Ao	1,46 cm
AE	2,33 cm
Rel AE/AO	1,60
SSPE	0,3 cm

Comentários:

CÂMARAS ESQUERDAS:

Ventrículo esquerdo apresenta-se com dimensões normais e contratilidade segmentar preservada, apresentando parâmetros de função sistólica e diastólica não possível mensurar devido à sobrecarga de volume.

Átrio esquerdo de dimensões aumentadas.

Aorta ascendente de diâmetro normal.

CÂMARAS DIREITAS:

Ventrículo direito com dimensões normais, não evidencia alterações de contratilidade.

Átrio direito de dimensões aumentadas.

VALVAS:

Valva mitral morfológicamente espessada, com sinais de refluxo significativo ($V_{pico}= 6,91$ m/s e $G_{pico}= 190,95$ mmHg) ao estudo com Doppler.

Valva tricúspide morfológicamente espessada, com sinais de refluxo moderado ($V_{pico}= 3,73$ m/s) ao estudo com Doppler.

Valva aórtica morfológicamente espessada, sem sinais de refluxo ou estenose ao estudo com Doppler.

Valva pulmonar morfológicamente normal, sem sinais de refluxo ou estenose ao estudo com Doppler.

CONTINUIDADES:

Continuidades mitro-aórtica e septo-aórtica conservadas.

Septo inter-ventricular conservado.

Septo inter-atrial conservado.

AVALIAÇÃO DA FUNÇÃO DIASTÓLICA:

Velocidade da onda E mitral: 0,83 m/s, onda A: 0,94 m/s;

Relação onda E/A: 0,88

TRIV= 52 ms

AVALIAÇÃO HEMODINÂMICA:

Velocidade máxima do fluxo pulmonar: 0,71 m/s, gradiente: 2,04 mmHg;

Velocidade máxima do fluxo aórtico: 0,98 m/s, gradiente: 3,84 mmHg.

PERICÁRDIO:

Pericárdio normal

***Por tratar-se de exame complementar, este laudo deve ser avaliado por um Médico Veterinário.**

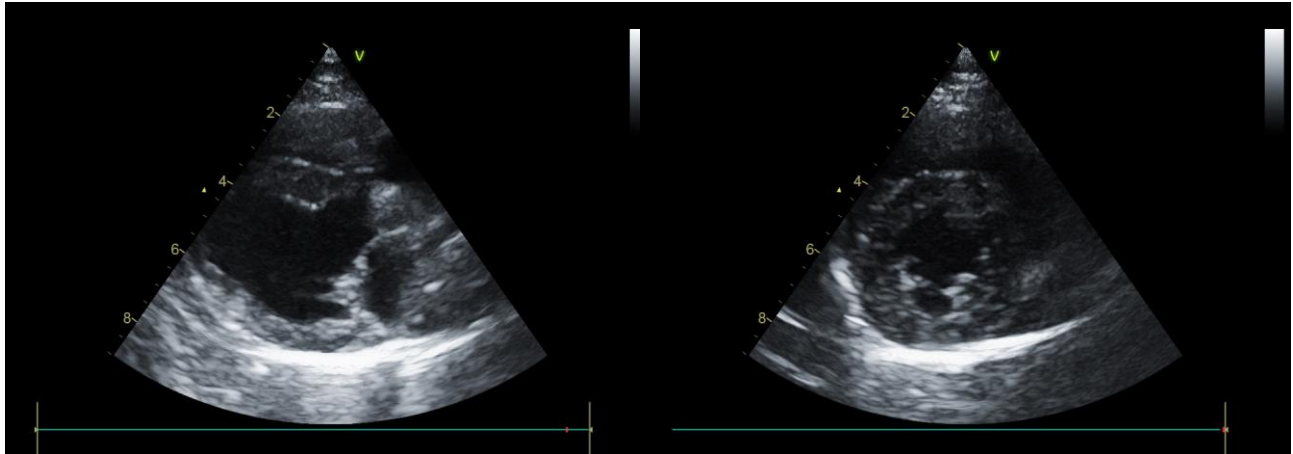


Conclusões:

Doença Valvar Mixomatosa Mitral e Tricúspide.
Regurgitação mitral importante.
Regurgitação tricúspide moderada.
Discreto aumento Atrial Direito
Distensibilidade do Ramo Direito da AP= 29 %
Índices intermediários para Hipertensão Pulmonar.
Índices de enchimento ventricular esquerdo normais.
Discreto espessamento de folheto coronariano esquerdo de Valvular Aórtica sem insuficiência e/ou estenose.
VEdn= 1,30 (normal).

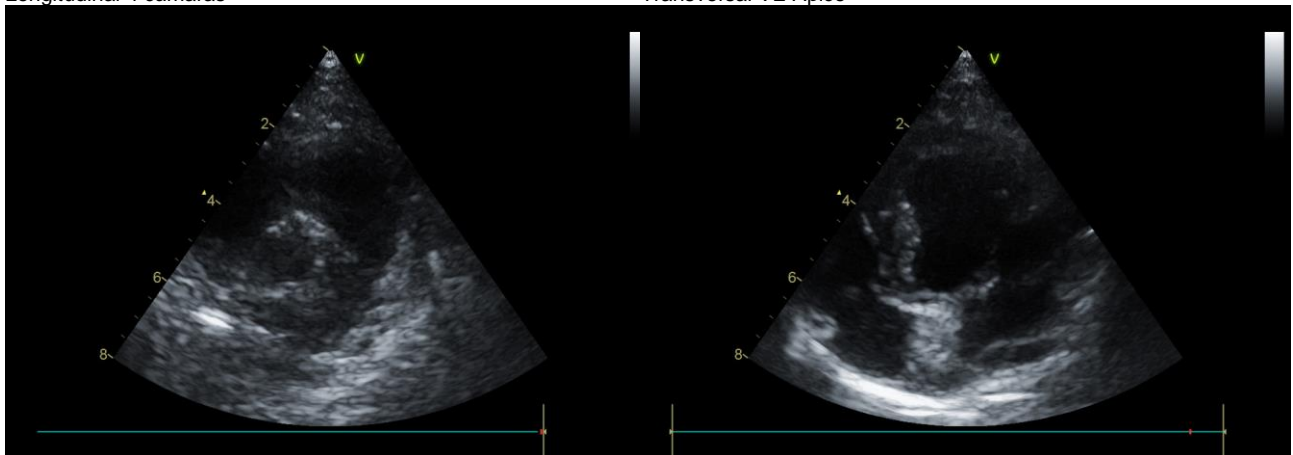

Dr. Rodrigo Pereira Brum
Médico Veterinário
CRMV-RJ 10246

***Por tratar-se de exame complementar, este laudo deve ser avaliado por um Médico Veterinário.**



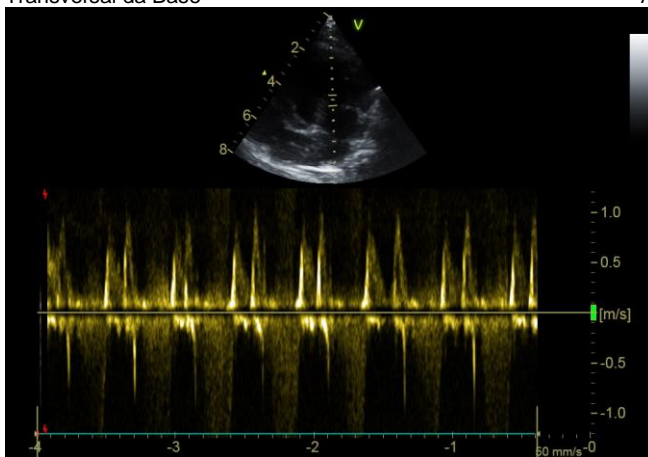
Longitudinal 4 câmaras

Transversal VE Ápice



Transversal da Base

Apical 2, 4 ou 5 câmaras



Fluxo Mitral

***Por tratar-se de exame complementar, este laudo deve ser avaliado por um Médico Veterinário.**

Prezado cliente, o presente laudo e suas imagens encontram-se armazenadas em mídia digital sob o código: 21.03.12.DUDU.STELLA
Alternativamente, uma cópia deste laudo pode ser resgatada em www.vetcordis.com