



Vet Cordis - Cardiologia Veterinária

Rodrigo Brum - Cardiologia Veterinária
Cardiologia - Ecodopplercardiografia - ECG de Repouso - Holter
ECG

Eletrocardiograma

Identificação

Identificação: 2020_03_13__14_05	Data: 13/03/2020 14:05:13	Peso: 0,0 kg
Paciente: Lua	Idade: 5 meses	Sexo: Fêmea
Espécie: Canina	Raça: Spitz Alemão	
Proprietário: Luana	Solicitante: ---	

Parâmetros Observados

Eixo QRS: 94.47 °	Amplitude de P: 0.27 mV	Duração de P: 38 ms
Duração de QRS: 56 ms	Amplitude de R: 0.36 mV	Intervalo PR: 72 ms
Intervalo QTc: 214 ms		

Comentários

Ausulta cardíaca não revela sopro ou arritmias patológicas.
Ausulta pulmonar revela som claro pulmonar.
Pulso femoral presente em ambas as artérias, normocinéticos e correspondente aos batimentos cardíacos.
Eixo elétrico médio preservado dentro da normalidade.
Todos os parâmetros eletrocardiográficos encontram-se dentro dos seus respectivos valores fisiológicos normias.

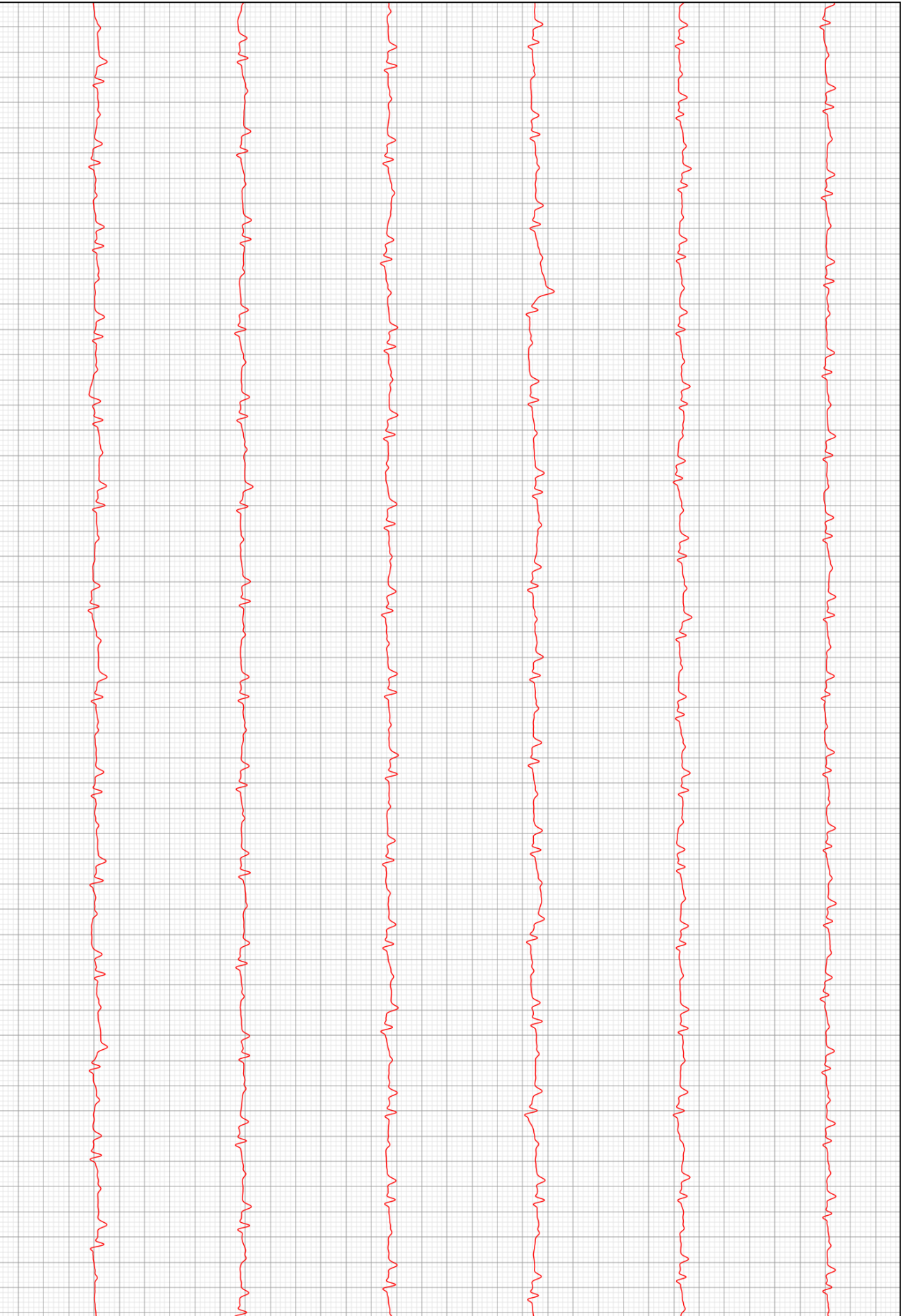
Conclusões

Sinusal normal.
Achados clínicos e eletrocardiográficos não concluem pela presença de cardiopatias primárias.

Dr. Rodrigo Pereira Brum
Médico Veterinário
CRMV-RJ 10246

Rodrigo Pereira Brum
CRMV: RJ10246VP

Assinado eletronicamente por:



D2

