



Vet Cordis - Cardiologia Veterinária

Rodrigo Brum - Cardiologia Veterinária
Cardiologia - Ecodopplercardiografia - ECG de Repouso - Holter
ECG

Eletrocardiograma

Identificação

Identificação: 2017_12_01__09_36	Data: 01/12/2017 09:36:49	Peso: ---
Paciente: Davi	Idade: 2 anos e 0 mês	Sexo: Macho
Espécie: Canina	Raça: Golden Retriever	
Proprietário: Sarah Lages	Solicitante: ---	

Parâmetros Observados

Eixo QRS: 91.92 °	Intervalo PR: 108 ms	Amplitude de R: 2 mV
Amplitude de P: -0.24 mV	Duração de QRS: 66 ms	Intervalo QTc: 260 ms

Comentários

Ausculta cardíaca não revela sopro ou arritmias patológicas.
Ausculta pulmonar revela som claro pulmonar.
Pulso femoral presente em ambas as artérias, normocinético e correspondente aos batimentos cardíacos
Eixo elétrico médio preservado dentro da normalidade.
Todos os parâmetros eletrocardiográficos encontram-se dentro dos seus respectivos valores fisiológicos normais.

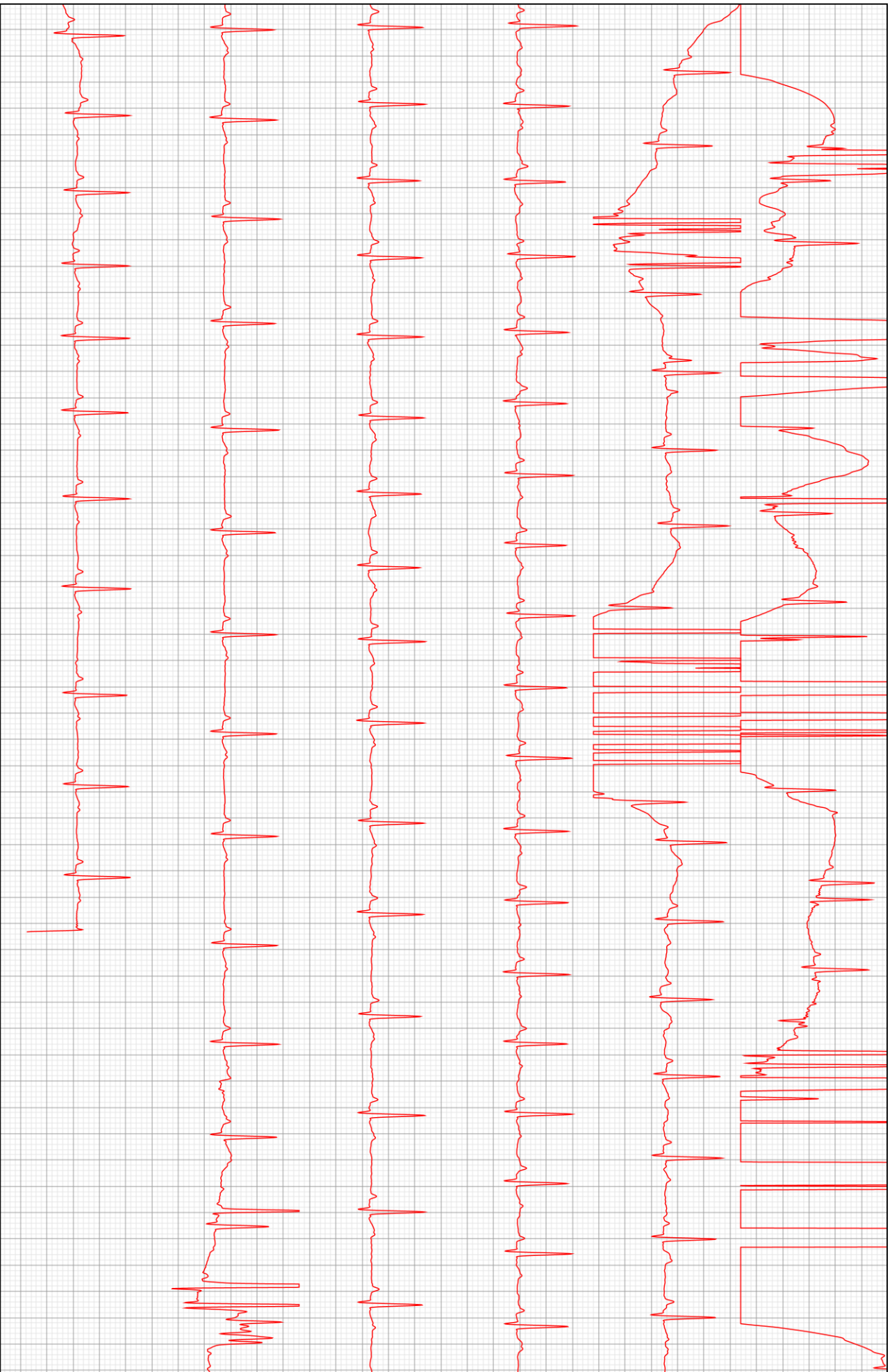
Conclusões

Sinusal normal
Achados clínicos e eletrocardiográficos não apontam para o diagnóstico de cardiopatias primárias.

Dr. Rodrigo Pereira Brum
Médico Veterinário
CRMV-RJ 10246

Rodrigo Pereira Brum
CRMV: RJ10246VP

Assinado eletronicamente por:



D2

