



Vet Cordis - Cardiologia Veterinária

Rodrigo Brum - Cardiologia Veterinária
Cardiologia - Ecodopplercardiografia - ECG de Repouso - Holter
ECG

Eletrocardiograma

Identificação

Identificação: 2019_10_10__09_20	Data: 10/10/2019 09:20:41	Peso: 0,0 kg
Paciente: Cecília	Idade: 11 meses	Sexo: Fêmea
Espécie: Canina	Raça: Sem raça definida (SRD)	
Proprietário: Gisele	Solicitante: ---	

Parâmetros Observados

Eixo QRS: 46.89 °	Amplitude de R: 1.57 mV	Intervalo QTc: 201 ms
Amplitude de P: 0.16 mV	Intervalo PR: 76 ms	Duração de QRS: 58 ms
Duração de P: 30 ms		

Comentários

Ausculata cardíaca não revela sopro ou arritmias patológicas.
Ausculata pulmonar revela som claro pulmonar.
Pulso femoral presente em ambas as artérias, normocinéticos e correspondentes aos batimentos cardíacos.
Eixo elétrico médio preservado dentro da normalidade.
Todos os parâmetros eletrocardiográficos encontram-se dentro dos seus respectivos valores fisiológicos normais.

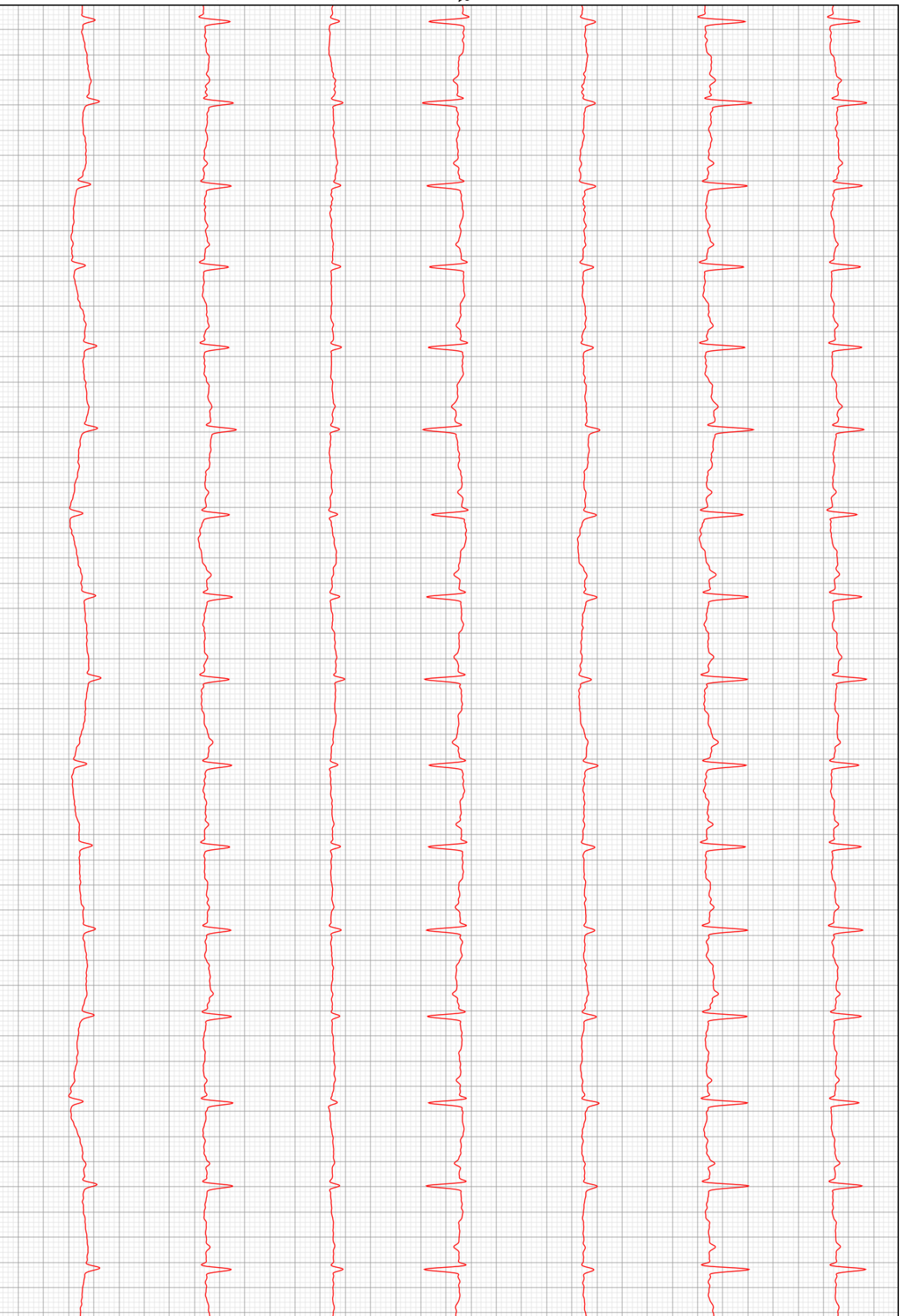
Conclusões

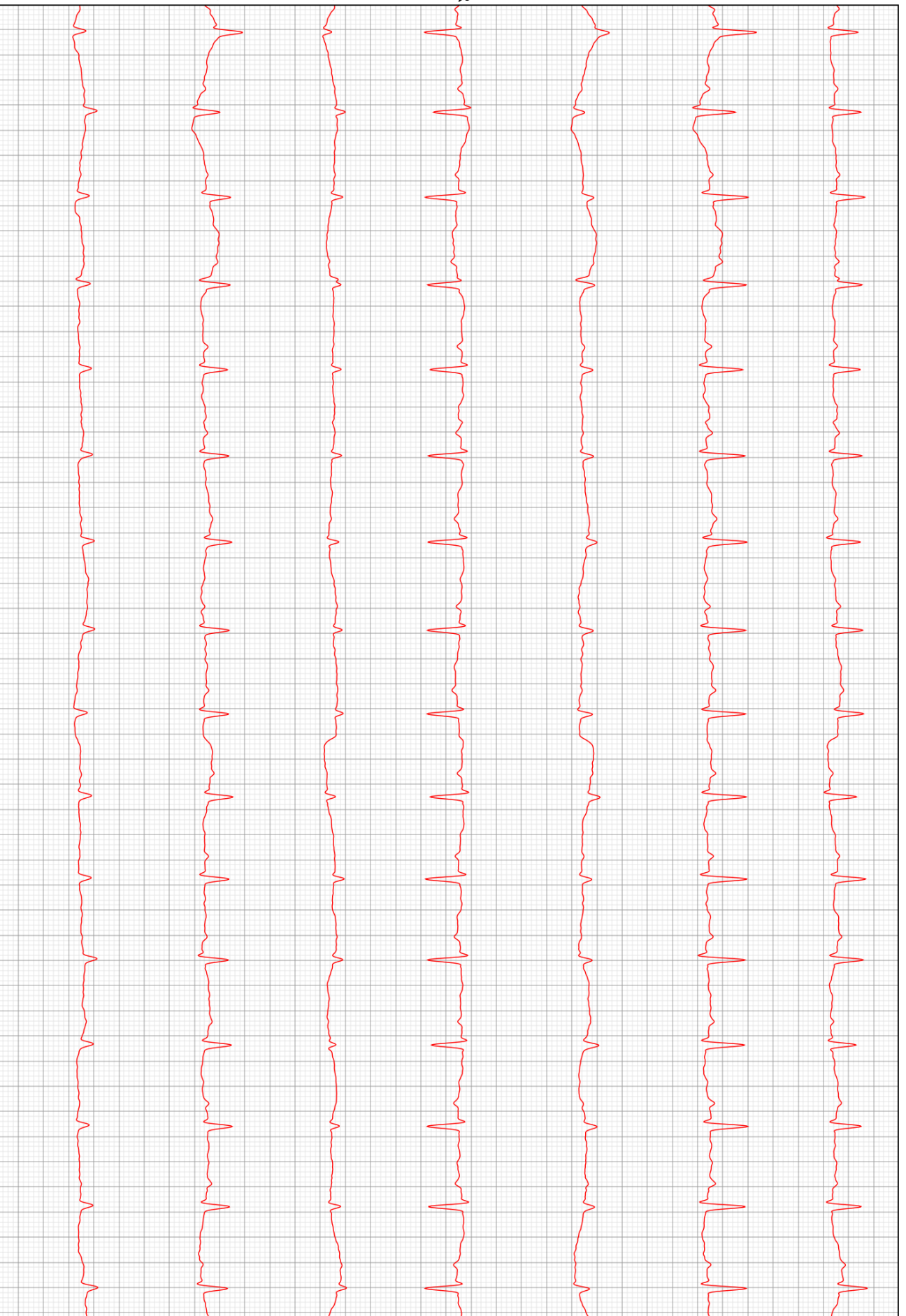
Ritmo Sinusal Normal
Achados clínicos e eletrocardiográficos não concluem pela presença de cardiopatias primárias.


Dr. Rodrigo Pereira Brum
Médico Veterinário
CRMV-RJ 10246

Rodrigo Pereira Brum
CRMV: RJ10246VP

Assinado eletronicamente por:







D2