



Identificação:

Código do Exame: 13.12.12.KIKO.CAROLINA

Nome: Kiko **Espécie:** Canina **Raça:** Schnauzer **Idade:** 7A
Sexo: M **Peso:** - Kg **Pelagem:** Salt & pepper
Proprietário(a): Carolina Correa Pereira **Telefone:** 2491-5481
Solicitante: Dr(a) Fátima **Origem:** CVBT

Parâmetros:

VDd	- cm	
SIVd	0,61 cm	
VEd	3,29 cm	
PPVEd	0,61 cm	
SIVs	0,84 cm	
VEs	2,07 cm	
PPVEs	0,89 cm	
FE	68 %	
FS	37 %	33 a 46%
Ao	1,21 cm	
AE	2,28 cm	
Rel AE/AO	1,88	0,83 a 1,5
SSPE	0,45 cm	0,20 a 0,90

Comentários:

CÂMARAS ESQUERDAS:

Ventrículo esquerdo apresenta-se com dimensões normais e contratilidade segmentar preservada, apresentando parâmetros de função sistólica e diastólica preservados.

Átrio esquerdo de dimensões aumentadas.

Aorta ascendente de diâmetro normal.

CÂMARAS DIREITAS:

Ventrículo direito com dimensões normais, não evidencia alterações de contratilidade.

Átrio direito de dimensões normais.

VALVAS:

Valva mitral morfológicamente espessada, com sinais de refluxo discreto ao estudo com Doppler.

Valva tricúspide morfológicamente normal, sem sinais de refluxo significativo ao estudo com Doppler.

Valva aórtica morfológicamente normal, sem sinais de refluxo ou estenose ao estudo com Doppler.

Valva pulmonar morfológicamente normal, sem sinais de refluxo ou estenose ao estudo com Doppler.

CONTINUIDADES:

Continuidades mitro-aórtica e septo-aórtica conservadas.

Septo inter-ventricular conservado.

Septo inter-atrial conservado.

PERICÁRDIO:

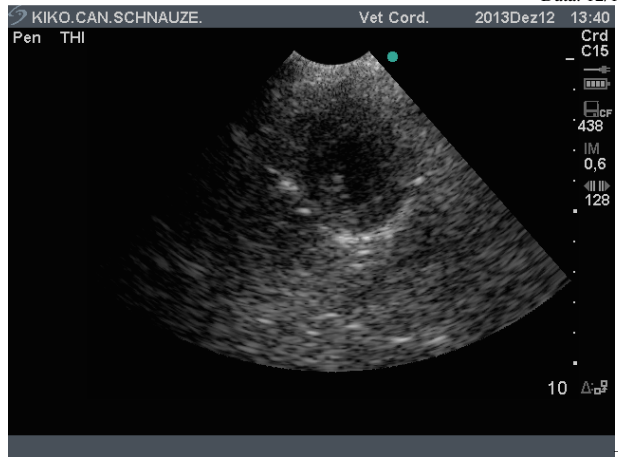
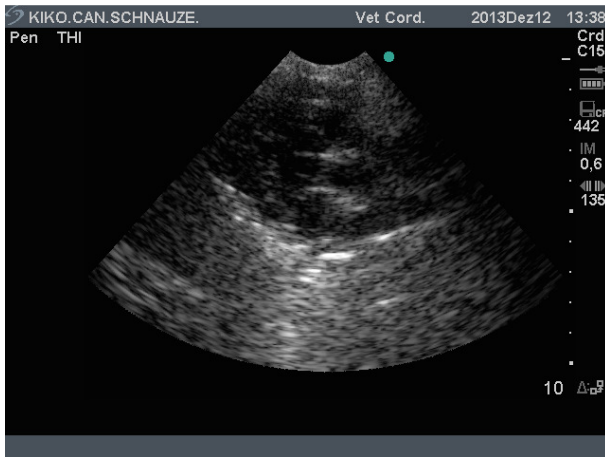
Pericárdio normal

Conclusões:

Doença valvular Degenerativa Crônica Adquirida Mitral, com refluxo mitral discreto.

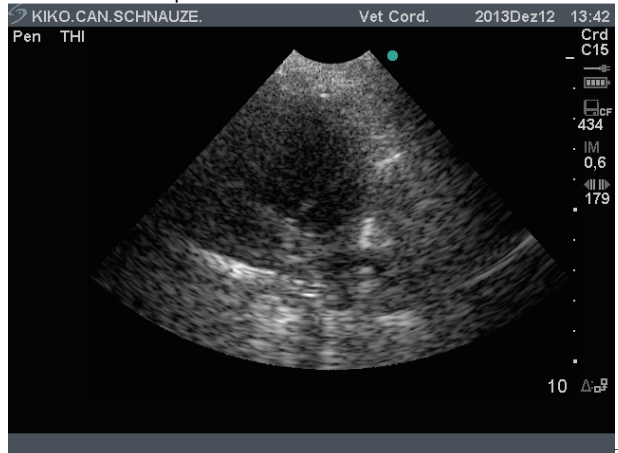
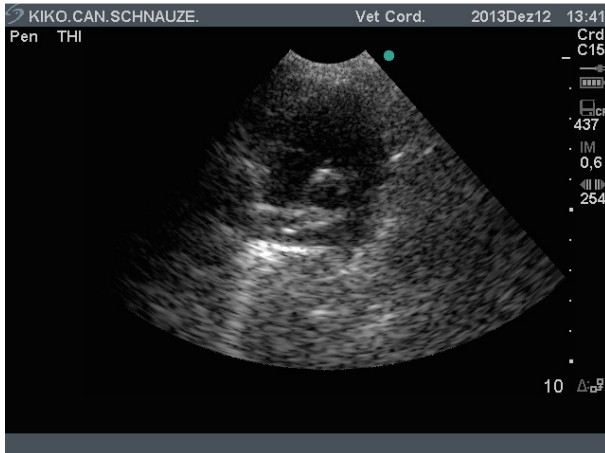
Dr. Edgard Pina, MV
CRMV-RJ: 6784

*Por tratar-se de exame complementar, este laudo deve ser avaliado por um Médico Veterinário.



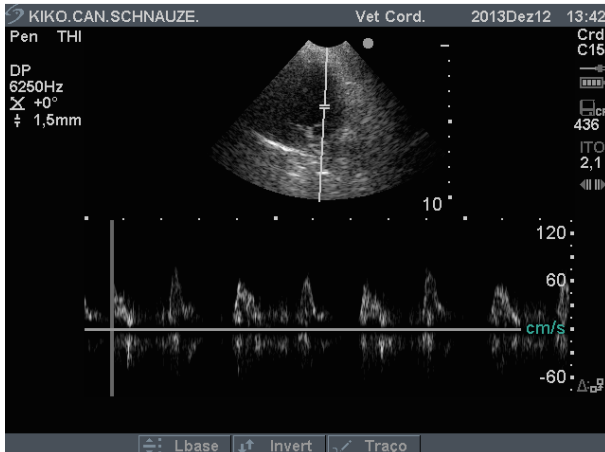
Via de Saída do VE

Transversal VE Ápice



Transversal da Base

Apical 2, 4 ou 5 câmaras



Fluxo mitral

*Por tratar-se de exame complementar, este laudo deve ser avaliado por um Médico Veterinário.