



**Identificação:**

Código do Exame: 11.06.11.NICK.PATRICIA

**Nome:** Nick      **Espécie:** Canina      **Raça:** Poodle      **Idade:** 12A 6M  
**Sexo:** M      **Peso:** - Kg      **Pelagem:** Cinza  
**Proprietário(a):** Patricia Bittencourt Oliveira da Silva      **Telefone:** 22946222  
**Solicitante:** Dr(a) Ludmila      **Origem:** Pet Gávea

**Parâmetros:**

VDd	- cm	
SIVd	0,78 cm	
VEd	3,91 cm	
PPVEd	0,78 cm	
SIVs	1,06 cm	
VEs	2,18 cm	
PPVEs	1,05 cm	
FE	76 %	
FS	44,2 %	33 a 46%
Ao	1,51 cm	
AE	2,68 cm	
Rel AE/AO	1,77	0,83 a 1,5
SSPE	0,45 cm	0,20 a 0,90

**Comentários:**

**CÂMARAS ESQUERDAS:**

Ventrículo esquerdo apresenta-se com dimensões aumentadas e contratilidade segmentar preservada, apresentando parâmetros de função sistólica e diastólica preservados.

Átrio esquerdo de dimensões aumentadas

Aorta ascendente de diâmetro normal.

**CÂMARAS DIREITAS:**

Ventrículo direito com dimensões normais não evidencia alterações de contratilidade.

Átrio direito de dimensões normais.

**VALVAS:**

Valva mitral morfologicamente espessada, com sinais de refluxo significativo ( $V_{\text{pico}} = 5,88 \text{ m/s}$  e  $G_{\text{pico}} = 138,3 \text{ mmHg}$ ) ao estudo com Doppler.

Valva tricúspide morfologicamente normal, sem sinais de refluxo significativo ao estudo com Doppler.

Valva aórtica morfologicamente normal, sem sinais de refluxo ou estenose ao estudo com Doppler.

Valva pulmonar morfologicamente normal, sem sinais de refluxo ou estenose ao estudo com Doppler.

**CONTINUIDADES:**

Continuidades mitro-aórtica e septo-aórtica conservadas.

Septo inter-ventricular conservado.

Septo inter-atrial conservado.

**PERICÁRDIO:**

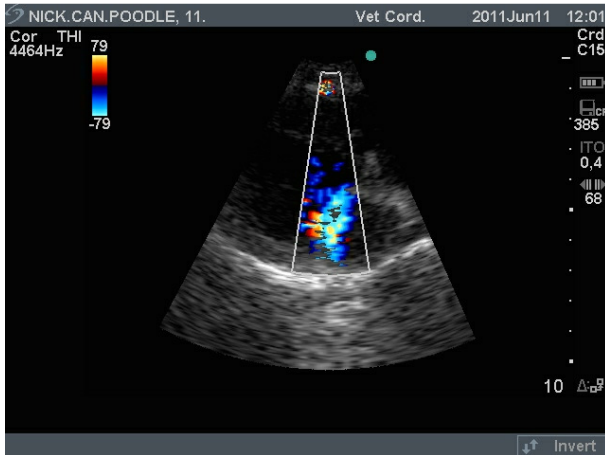
Pericárdio normal

**Conclusões:**

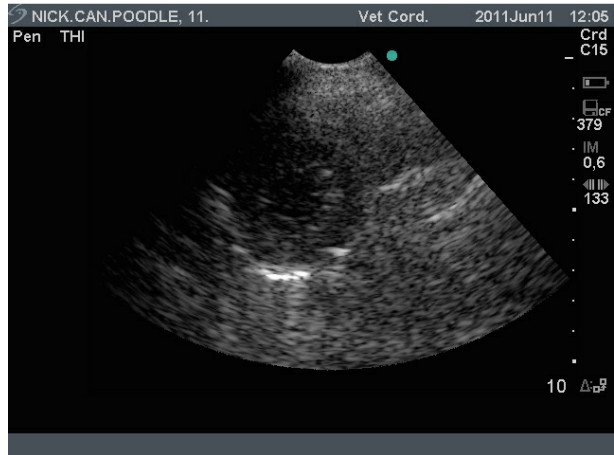
Doença Valvular Degenerativa Crônica Adquirida Mitral, com refluxo mitral importante.

Dr. Edgard Pina, MV  
CRMV-RJ: 6784

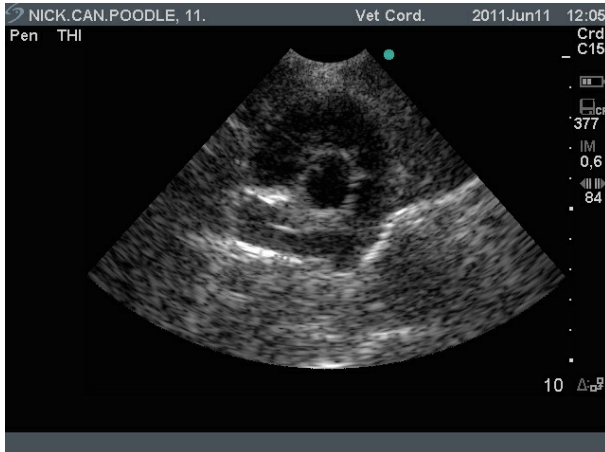**\*Por tratar-se de exame complementar, este laudo deve ser avaliado por um Médico Veterinário.**



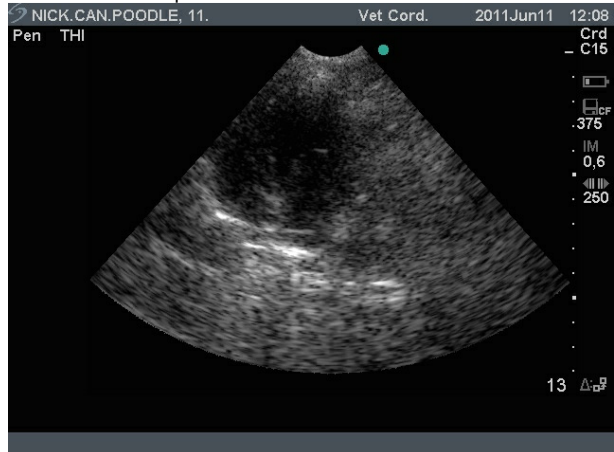Via de Saída do VE



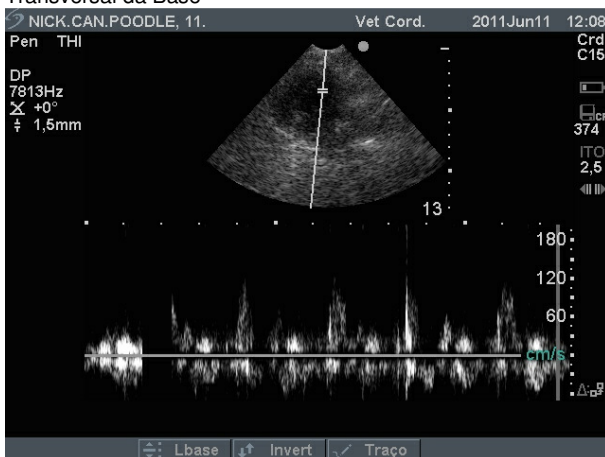
Transversal VE Ápice



Transversal da Base



Apical 2, 4 ou 5 câmaras



Fluxo mitral

\*Por tratar-se de exame complementar, este laudo deve ser avaliado por um Médico Veterinário.