



Vet Cordis - Cardiologia Veterinária

Rodrigo Brum - Cardiologia Veterinária
Cardiologia - Ecodopplercardiografia - ECG de Repouso - Holter
ECG

Eletrocardiograma

Identificação

Identificação: 2017_12_26__10_34	Data: 26/12/2017 10:34:18	Peso: ---
Paciente: ilo	Idade: 15 anos e 0 mês	Sexo: Macho
Espécie: Canina	Raça: Poodle Médio	
Proprietário: Helena Marques	Solicitante: ---	

Parâmetros Observados

Eixo QRS: 59.6 °	Duração de QRS: 66 ms	Duração de P: 42 ms
Intervalo PR: 78 ms	Intervalo QTc: 197 ms	Amplitude de P: 0.2 mV
Amplitude de R: 1.04 mV		

Comentários

Ausculata cardíaca revela sopro sistólico grau I/VI audível em foco mitral.
Ausculata pulmonar revela som claro pulmonar.
Pulso femoral presente em ambas as artérias, normocinético e correspondente aos batimentos cardíacos
Eixo elétrico médio preservado dentro da normalidade.
Todos os parâmetros eletrocardiográficos encontram-se dentro dos seus respectivos valores fisiológicos normais.


Conclusões

Arritmia sinusal normal com escapes juncionais isolados.
Achados clínicos e eletrocardiográficos pontam para o diagnóstico de Insuficiência mitral discreta.

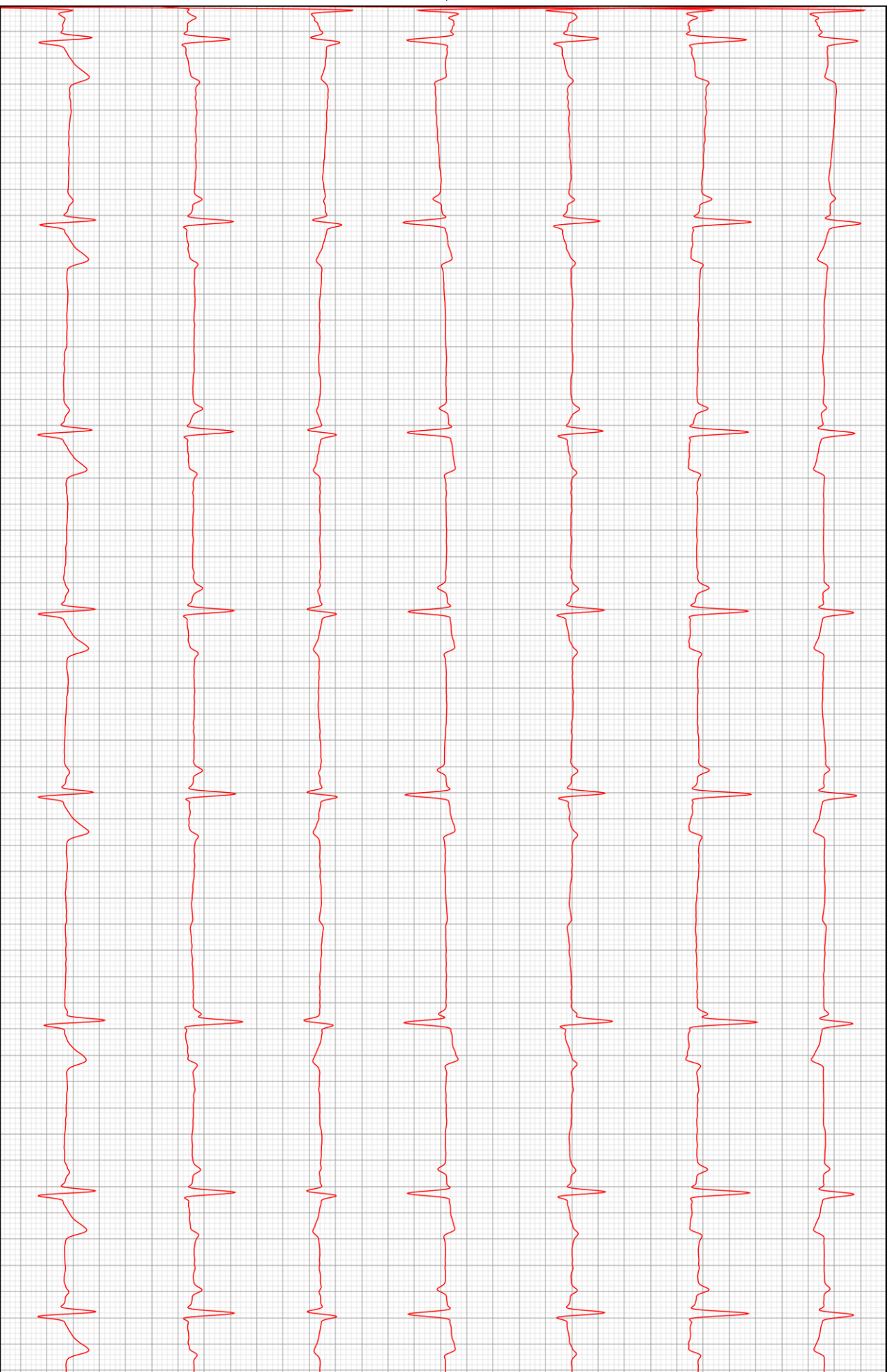
Dr. Rodrigo Pereira Brum
Médico Veterinário
CRMV-RJ 10246

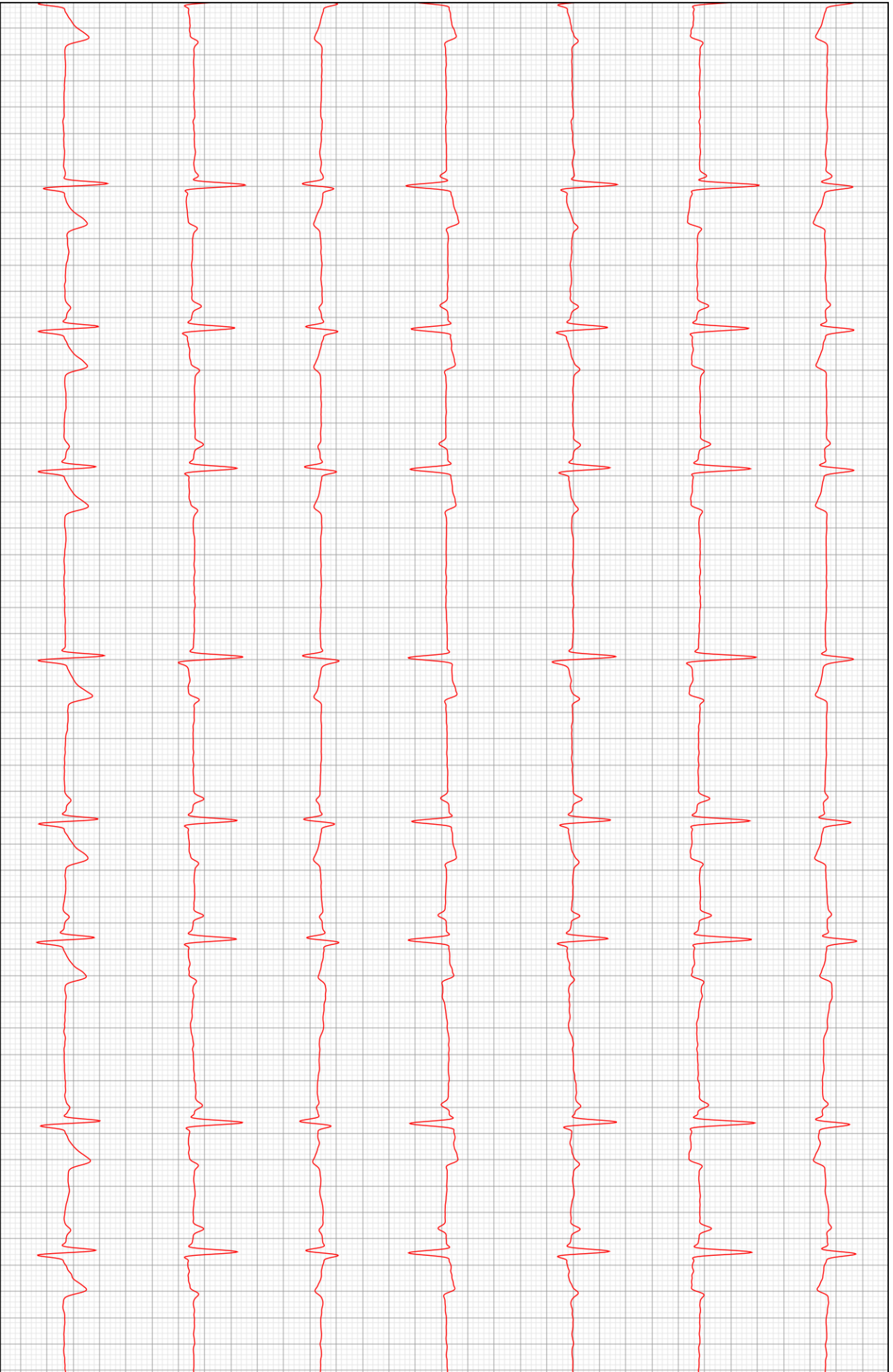
Rodrigo Pereira Brum
CRMV: RJ10246VP

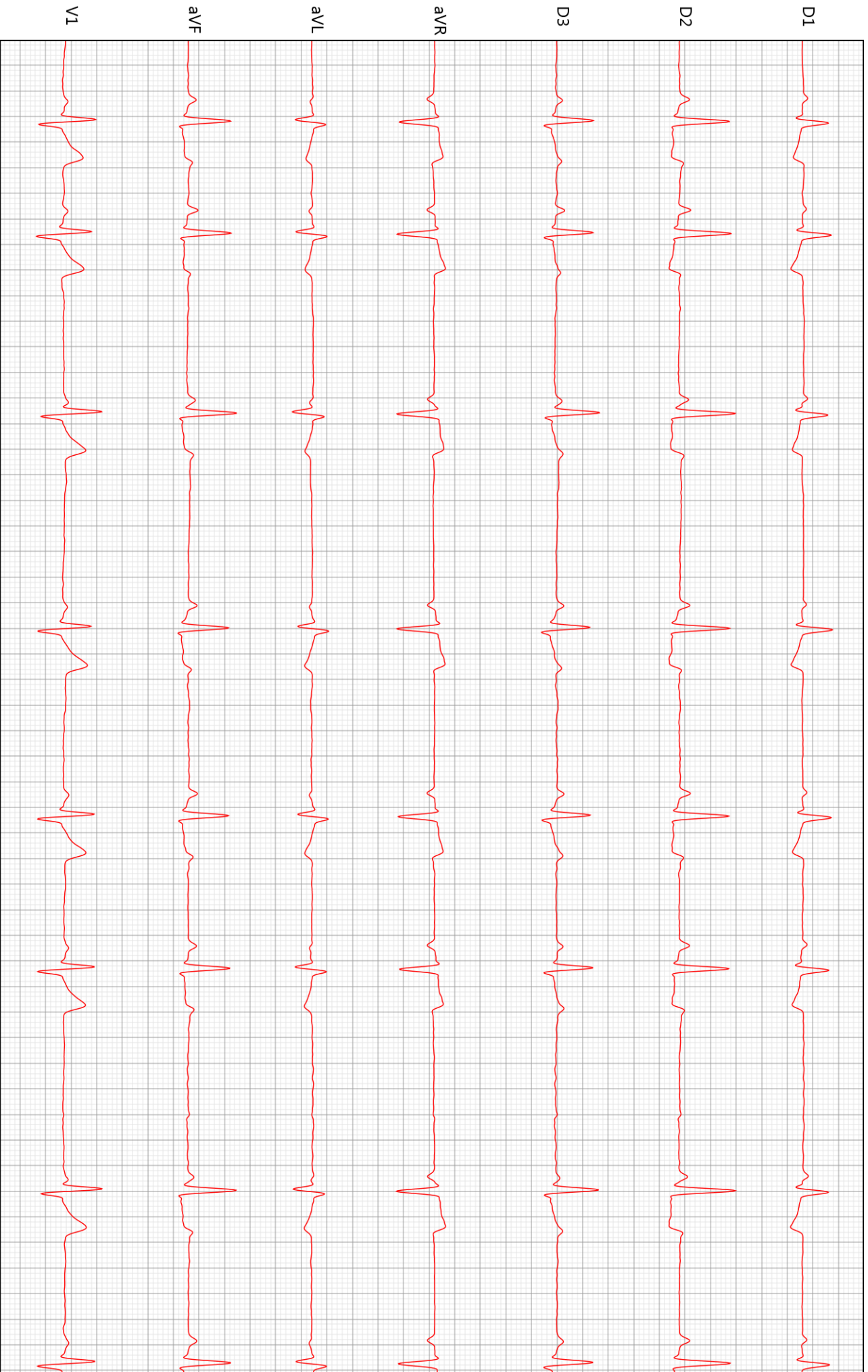
Assinado eletronicamente por:




D2









D2