



**Identificação:**

Código do Exame: 21.03.25.BABI.KATHIA

**Nome:** Babi **Espécie:** Canina **Raça:** Pinscher **Idade:** 13A  
**Sexo:** F **Peso:** Kg **Pelagem:** Black & Tan  
**Proprietário(a):** Kathia Regina Bastos de Mendonça **Telefone:** 98800-8853  
**Solicitante:** Dr(a) Raquel **Origem:** Particular

**Parâmetros:**

VDd	cm	
SIVd	0,46 cm	
VEd	2,09 cm	
PPVEd	0,49 cm	
SIVs	0,69 cm	
VEs	1,29 cm	
PPVEs	0,69 cm	
FE	71 %	
FS	38 %	33 a 46%
Ao	1,52 cm	
AE	1,55 cm	
Rel AE/AO	1,02	0,83 a 1,5
SSPE	0,26 cm	0,20 a 0,90

**Comentários:**

**CÂMARAS ESQUERDAS:**

Ventrículo esquerdo apresenta-se com dimensões normais e contratilidade segmentar preservada, apresentando parâmetros de função sistólica e diastólica preservados.  
Átrio esquerdo de dimensões normais.  
Aorta ascendente de diâmetro normal.

**CÂMARAS DIREITAS:**

Ventrículo direito com dimensões normais, não evidencia alterações de contratilidade.  
Átrio direito de dimensões normais.

**VALVAS:**

Valva mitral morfolologicamente espessada, com sinais de refluxo discreto ( $V_{pico} = 5,19$  m/s e  $G_{pico} = 107,8$  mmHg) ao estudo com Doppler.  
Valva tricúspide morfolologicamente espessada, com sinais de refluxo discreto ( $V_{pico} = 3,07$  m/s;  $G_{pico} = 37,9$  mmHg e PAP estimada em 42,9 mmHg) ao estudo com Doppler.  
Valva aórtica morfolologicamente normal, sem sinais de refluxo ou estenose ao estudo com Doppler.  
Valva pulmonar morfolologicamente normal, sem sinais de refluxo ou estenose ao estudo com Doppler.

**CONTINUIDADES:**

Continuidades mitro-aórtica e septo-aórtica conservadas.  
Septo interventricular conservado.  
Septo interatrial conservado.

**PERICÁRDIO:**

Pericárdio normal

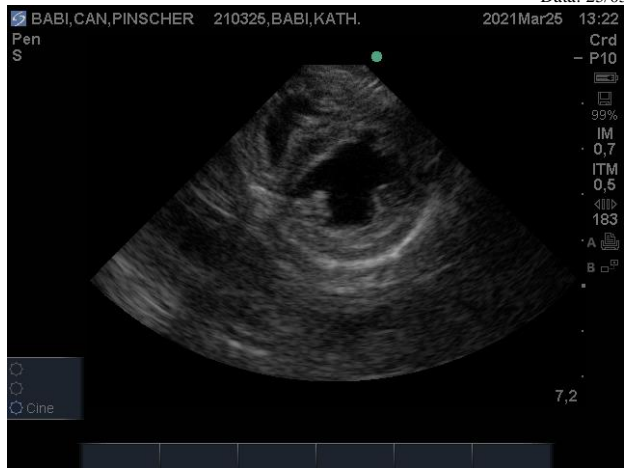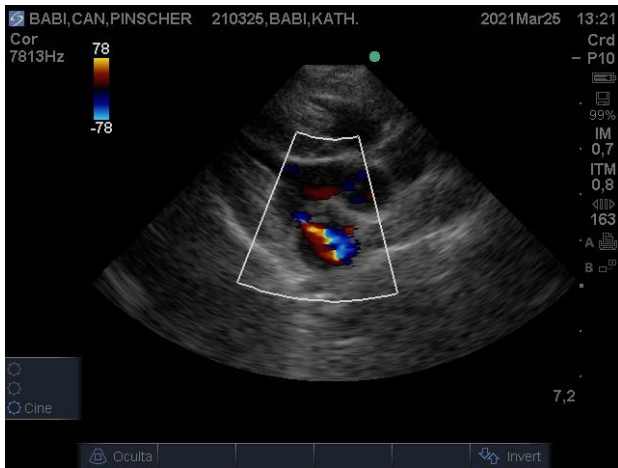
**Conclusões:**

Doença Valvular Degenerativa Crônica Adquirida Mitral e Tricuspídea, cursando com refluxo mitral e tricuspídeo discretos.  
Hipertensão arterial pulmonar discreta.

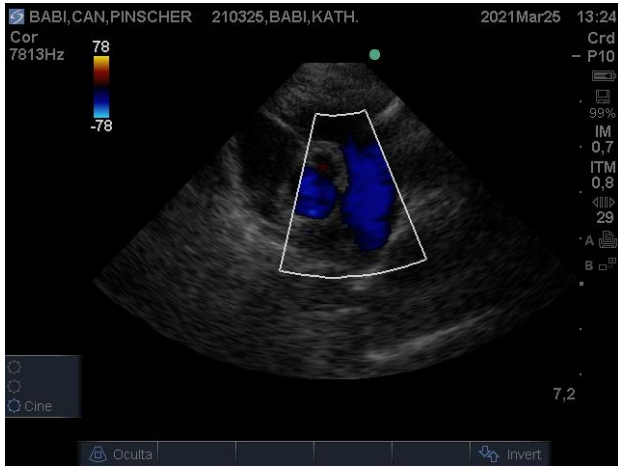Dr. Edgard Pina, MV  
CRMV-RJ: 6784

\*Por tratar-se de exame complementar, este laudo deve ser avaliado por um Médico Veterinário.

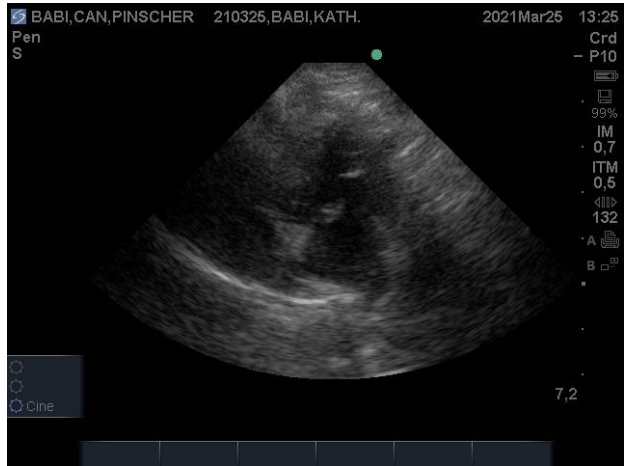Prezado cliente, o presente laudo e suas imagens encontram-se armazenadas em mídia digital sob o código: 21.03.25.BABI.KATHIA  
Alternativamente, uma cópia deste laudo pode ser resgatada em [www.vetcordis.com](http://www.vetcordis.com)



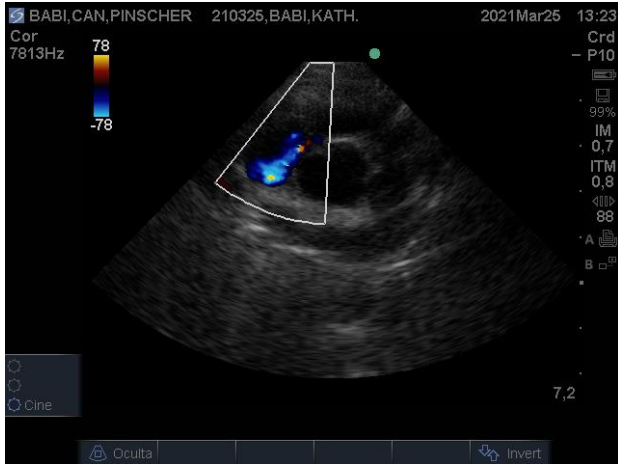Via de Saída do VE



Transversal do VE



Transversal da Base



Apical 2, 4 ou 5 câmaras

Refluxo Tricuspídeo

**\*Por tratar-se de exame complementar, este laudo deve ser avaliado por um Médico Veterinário.**

Prezado cliente, o presente laudo e suas imagens encontram-se armazenadas em mídia digital sob o código: 21.03.25.BABI.KATHIA

Alternativamente, uma cópia deste laudo pode ser resgatada em [www.vetcordis.com](http://www.vetcordis.com)