



# Vet Cordis - Cardiologia Veterinária

Rodrigo Brum - Cardiologia Veterinária  
Cardiologia - Ecodopplercardiografia - ECG de Repouso - Holter  
ECG

## Eletrocardiograma

### Identificação

Identificação: 2019_12_11__10_10	Data: 11/12/2019 10:10:48	Peso: 0,0 kg
Paciente: ALEPH	Idade: 11 anos e 0 mês	Sexo: Macho
Espécie: Canina	Raça: Labrador Retriever	
Proprietário: ALBERTO	Solicitante: ---	

### Parâmetros Observados

Eixo QRS: 78.47 °	Amplitude de R: 1.27 mV	Intervalo QTc: 217 ms
Duração de QRS: 70 ms	Intervalo PR: 120 ms	Amplitude de P: 0.15 mV
Duração de P: 54 ms		

### Comentários

Ausculata cardíaca revela sopro sistólico grau I/VI foco mitral.  
Ausculata pulmonar revela som claro pulmonar.  
Pulso femoral presente em ambas as artérias, normocinéticos e correspondente aos batimentos cardíacos.  
Eixo elétrico médio preservado dentro da normalidade.  
Todos os parâmetros eletrocardiográficos encontram-se dentro dos seus respectivos valores fisiológicos normias.

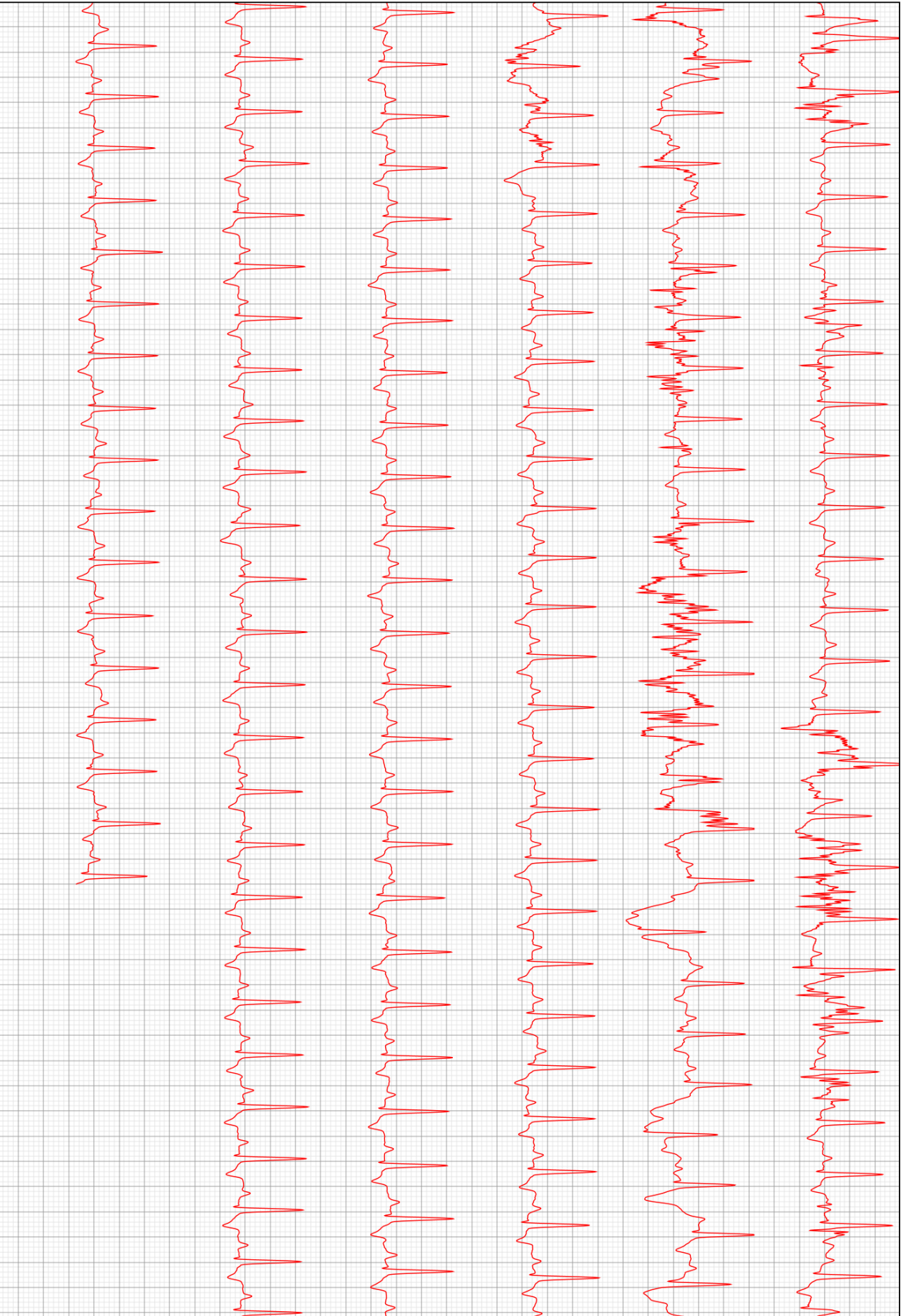
### Conclusões

sinusal normal.  
Achados clínicos e eletrocardiográficos não concluem pela presença de cardiopatias primárias.

Dr. Rodrigo Pereira Brum  
Médico Veterinário  
CRMV-RJ 10246

Rodrigo Pereira Brum  
CRMV: RJ10246VP

Assinado eletronicamente por:



D2

