



Identificação:

Código do Exame: 20.08.26.SPICY.LUCIANA

Nome: Spicy **Espécie:** Canina **Raça:** Maltês **Idade:** 13a
Sexo: F **Peso:** - Kg **Pelagem:** Branca
Proprietário(a): Luciana Vianna **Telefone:** -
Solicitante: Dr(a) Rodrigo **Origem:** Animalia

Parâmetros:

VDd	- cm
SIVd	0,5 cm
VEd	1,9 cm
PPVEd	0,6 cm
SIVs	0,8 cm
VEs	0,9 cm
PPVEs	0,7 cm
FE	85 %
FS	52 %
Ao	1,2 cm
AE	1,2 cm
Rel AE/AO	1,00
SSPE	0,2 cm

Comentários:

CÂMARAS ESQUERDAS:

Ventrículo esquerdo apresenta-se com dimensões normais e contratilidade segmentar preservada, apresentando parâmetros de função sistólica aumentados e diastólica apresentando sinais de déficit de relaxamento.

Átrio esquerdo de dimensões normais.

Aorta ascendente de diâmetro aumentado.

CÂMARAS DIREITAS:

Ventrículo direito com dimensões normais, não evidencia alterações de contratilidade.

Átrio direito de dimensões normais.

VALVAS:

Valva mitral morfológicamente espessada, com prolapso de folheto septal e sinais de refluxo moderado ($V_{pico} = 5,93m/s$ $G_{pico} = 140,72mmHg$) ao estudo com Doppler.

Valva tricúspide morfológicamente normal, com sinais de refluxo discreto ao estudo com Doppler.

Valva aórtica morfológicamente normal, sem sinais de refluxo ou estenose ao estudo com Doppler.

Valva pulmonar morfológicamente normal, sem sinais de refluxo ou estenose ao estudo com Doppler.

CONTINUIDADES:

Continuidades mitro-aórtica e septo-aórtica conservadas.

Septo inter-ventricular conservado.

Septo inter-atrial conservado.

AVALIAÇÃO DA FUNÇÃO DIASTÓLICA:

Velocidade da onda E mitral: 0,52m/s, onda A: 0,66m/s;

Relação onda E/A: 0,78

TRIV= 60ms

AVALIAÇÃO HEMODINÂMICA:

Velocidade máxima do fluxo pulmonar: 0,83m/s, gradiente: 2,75mmHg;

Velocidade máxima do fluxo aórtico: 0,88m/s, gradiente: 3,12mmHg.

PERICÁRDIO:

Pericárdio normal.

***Por tratar-se de exame complementar, este laudo deve ser avaliado por um Médico Veterinário.**

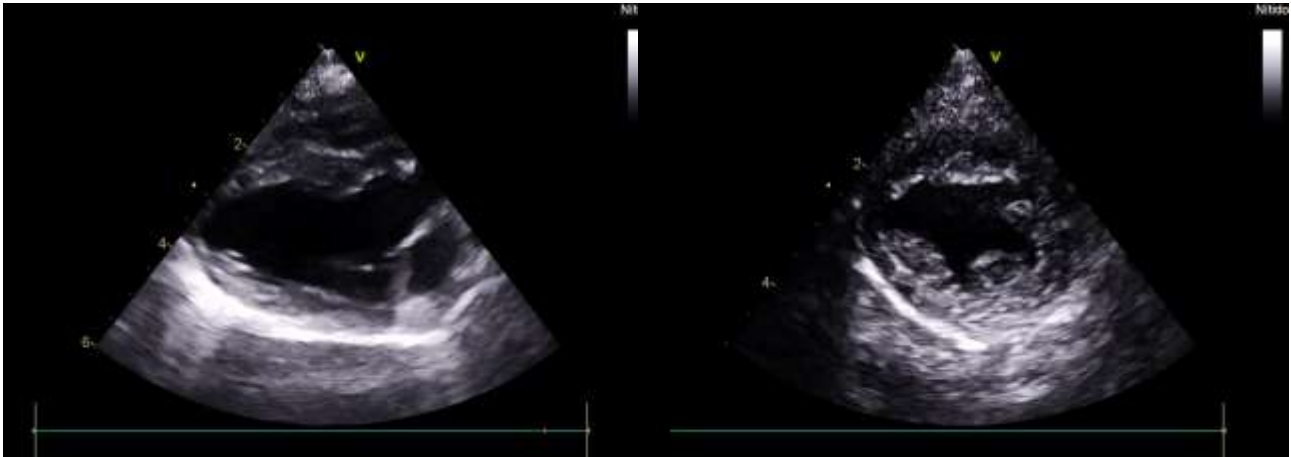


Conclusões:

Doença Valvar Mixomatosa Mitral em fase compensada.
Regurgitação Mitral moderada com prolapso de folheto septal.
Insuficiência Tricúspide discreta.
Ectasia aórtica.
Fluxo transmitral em padrão anormal sem indícios de congestão.
Índices de probabilidade baixos para Hipertensão Pulmonar.

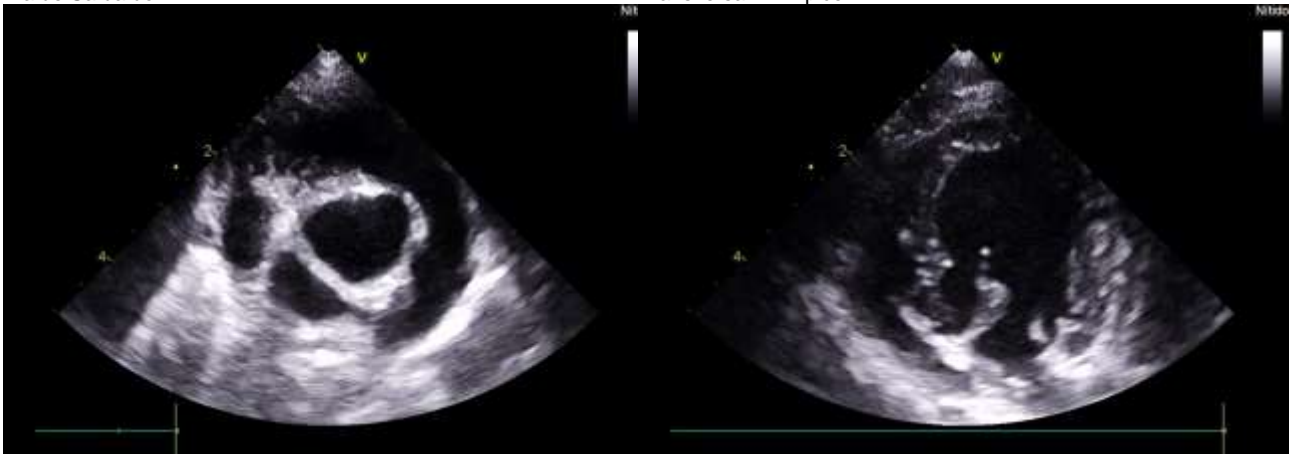

Dr. Rodrigo Pereira Brum
Médico Veterinário
CRMV-RJ 10246

***Por tratar-se de exame complementar, este laudo deve ser avaliado por um Médico Veterinário.**



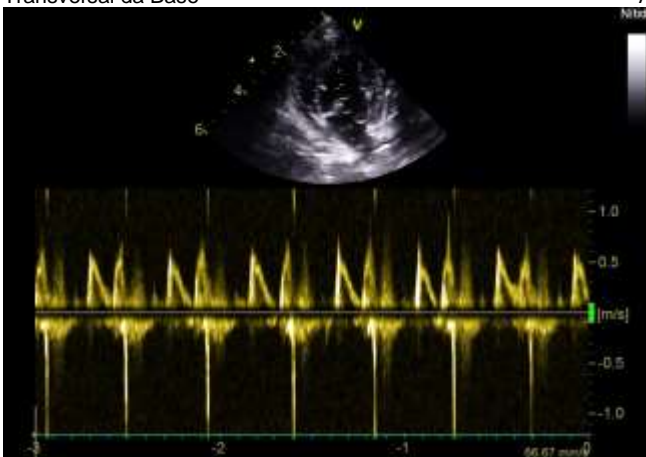
Via de Saída do VE

Transversal VE Ápice



Transversal da Base

Apical 2, 4 ou 5 câmaras



Fluxo Mitral

***Por tratar-se de exame complementar, este laudo deve ser avaliado por um Médico Veterinário.**

Prezado cliente, o presente laudo e suas imagens encontram-se armazenadas em mídia digital sob o código: «Código_do_Exame»
Alternativamente, uma cópia deste laudo pode ser resgatada em www.vetcordis.com