



Vet Cordis - Cardiologia Veterinária

Rodrigo Brum - Cardiologia Veterinária
Cardiologia - Ecodopplercardiografia - ECG de Repouso - Holter
ECG

Eletrocardiograma

Identificação

Identificação: 2018_06_26__09_01	Data: 26/06/2018 09:01:46	Peso: ---
Paciente: Fred	Idade: 9 anos e 11 meses	Sexo: Macho
Espécie: Canina	Raça: Poodle Médio	
Proprietário: Simone de Souza	Solicitante: ---	

Parâmetros Observados

Eixo QRS: 28.06 °	Duração de QRS: 62 ms	Amplitude de P: 0.29 mV
Intervalo QTc: 183 ms	Duração de P: 44 ms	Intervalo PR: 82 ms
Amplitude de R: 0.56 mV		

Comentários

Ausculta cardíaca não revela sopro ou arritmias patológicas.
Ausculta pulmonar revela som claro pulmonar.
Pulso femoral presente em ambas as artérias, normocinético e correspondente aos batimentos cardíacos
Eixo elétrico médio preservado dentro da normalidade.
Todos os parâmetros eletrocardiográficos encontram-se dentro dos seus respectivos valores fisiológicos normais.

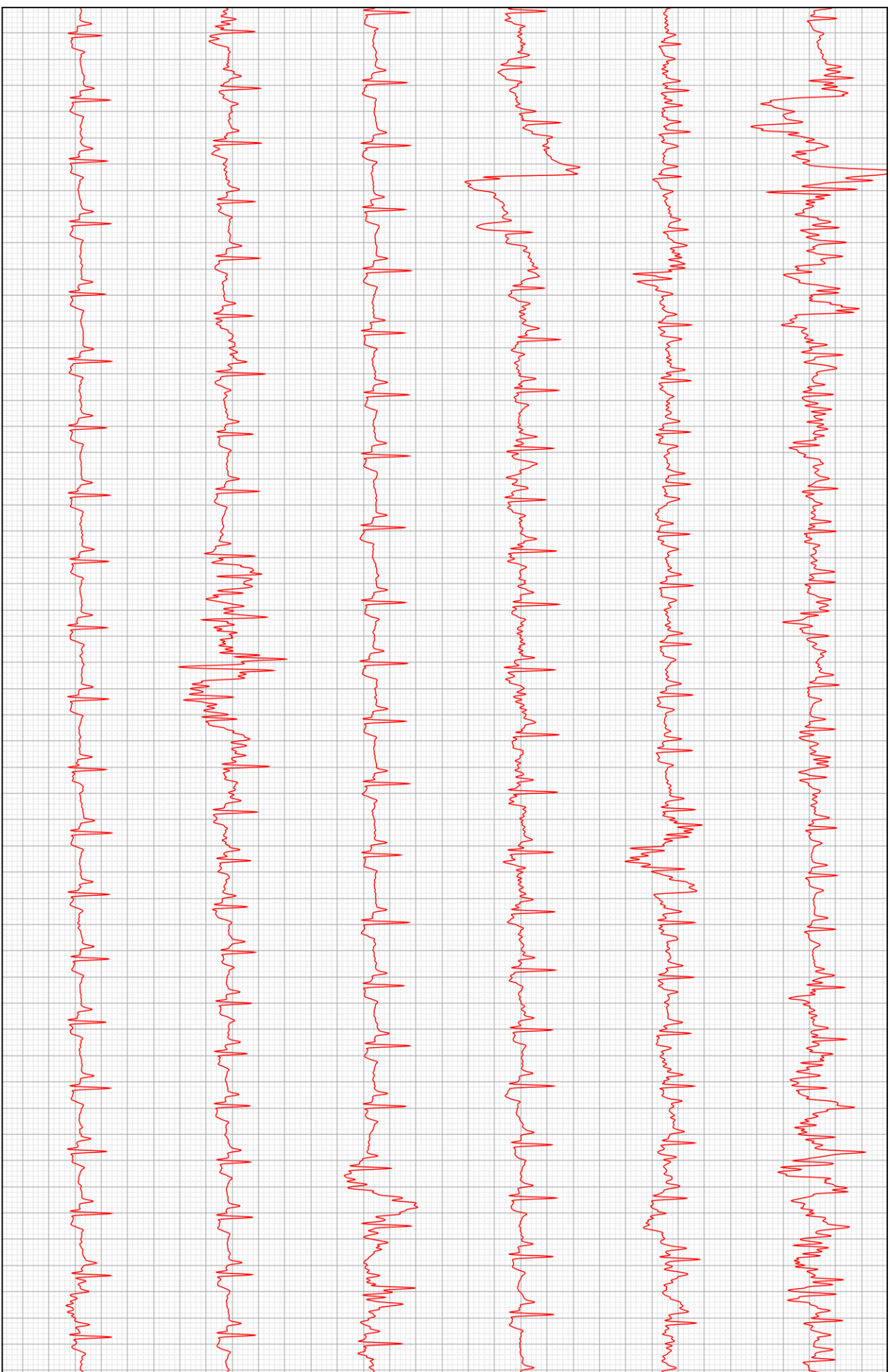
Conclusões

Sinusal normal
Achados clínicos e eletrocardiográficos não apontam para o diagnóstico de cardiopatias primárias.

Dr. Rodrigo Pereira Brum
Médico Veterinário
CRMV-RJ 10246

Rodrigo Pereira Brum
CRMV: RJ10246VP

Assinado eletronicamente por:



D2

