



Vet Cordis - Cardiologia Veterinária

Rodrigo Brum - Cardiologia Veterinária
Cardiologia - Ecodopplercardiografia - ECG de Repouso - Holter
ECG

Eletrocardiograma

Identificação

Identificação: 2020_03_17__15_30	Data: 17/03/2020 15:30:26	Peso: 0,0 kg
Paciente: Paco	Idade: 7 anos e 0 mês	Sexo: Macho
Espécie: Canina	Raça: Buldogue Francês	
Proprietário: Silvia	Solicitante: ---	

Parâmetros Observados

Eixo QRS: 41.91 °	Amplitude de P: 0.19 mV	Duração de P: 38 ms
Duração de QRS: 62 ms	Intervalo PR: 64 ms	Amplitude de R: 0.59 mV

Comentários

Ausculta cardíaca não revela sopro ou arritmias patológicas.
Ausculta pulmonar revela som claro e pulmonar.
Pulso femoral presente em ambas artérias, normocinéticos e correspondentes aos batimentos cardíacos.
Eixo elétrico médio preservado dentro da normalidade.
Todos os parâmetros eletrocardiográficos encontram-se dentro dos seus respectivos valores fisiológicos normais

Conclusões

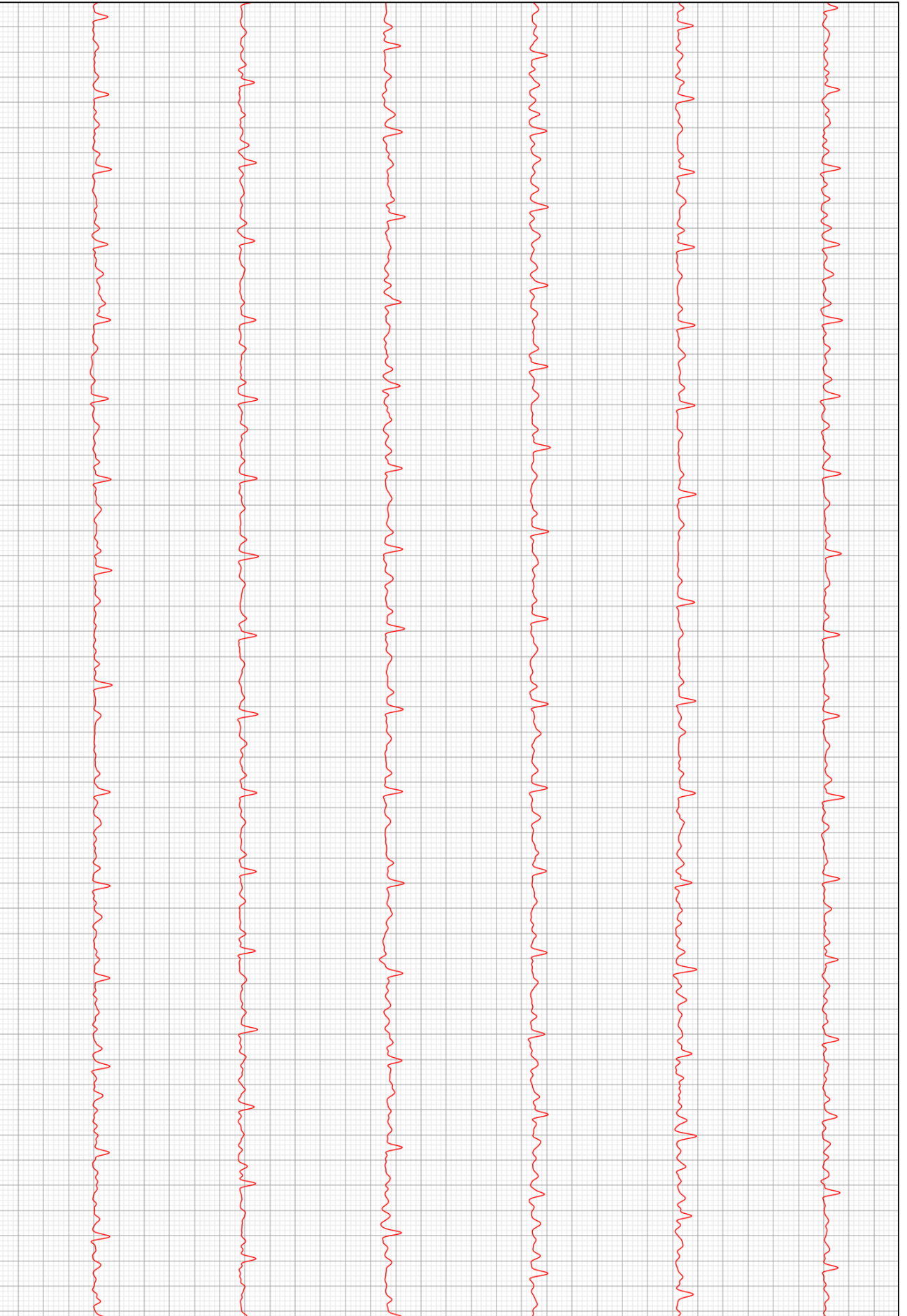
Arritmia Sinusal
Achados clínicos e eletrocardiográficos não concluem pela presença de cardiopatias primárias.



Dr. Rodrigo Pereira Brum
Médico Veterinário
CRMV-RJ 10246

Rodrigo Pereira Brum
CRMV: RJ10246VP

Assinado eletronicamente por:



D2

