



Vet Cordis - Cardiologia Veterinária

Rodrigo Brum - Cardiologia Veterinária
Cardiologia - Ecodopplercardiografia - ECG de Repouso - Holter
ECG

Eletrocardiograma

Identificação

Identificação: 2020_04_14__14_48	Data: 14/04/2020 14:48:10	Peso: 0,0 kg
Paciente: Carmela	Idade: 6 anos e 9 meses	Sexo: Fêmea
Espécie: Canina	Raça: Sem raça definida (SRD)	
Proprietário: Erica Malugani	Solicitante: Renato Costa	

Parâmetros Observados

Eixo QRS: -101.16°	Duração de QRS: 68 ms	Amplitude de R: -0.42 mV
Duração de P: 48 ms	Intervalo PR: 78 ms	Intervalo QTc: 204 ms

Comentários

Ausculta cardíaca não revela sopro ou arritmias patológicas.
Ausculta pulmonar revela som claro e pulmonar.
Pulso femoral presente em ambas artérias, normocinéticos e correspondentes aos batimentos cardíacos.
Eixo elétrico desviado à direita
Todos os parâmetros eletrocardiográficos encontram-se dentro dos seus respectivos valores fisiológicos normais.

Conclusões


Arritmia sinusal normal
Achados clínicos e eletrocardiográficos não concluem pela presença de cardiopatias primárias.

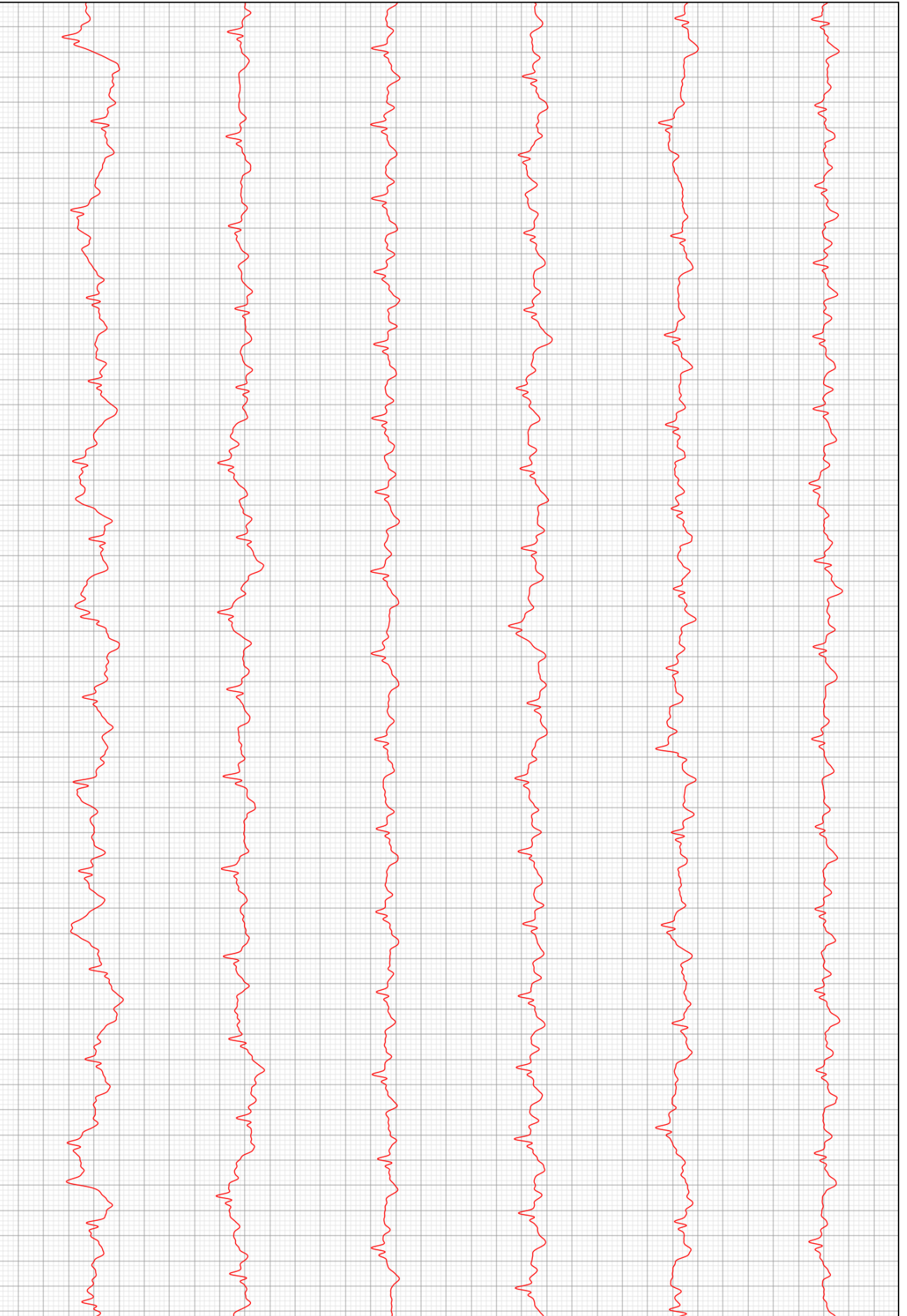


Dr. Rodrigo Pereira Brum
Médico Veterinário
CRMV-RJ 10246

Rodrigo Pereira Brum
CRMV: RJ10246VP

Assinado eletronicamente por:





D2