

# Eletrocardiograma

## Identificação

Identificação: 2019_06_21__08_40	Data: 21/06/2019 08:40:12	Peso: 0,0 kg
Paciente: Nana	Idade: 1 ano e 0 mês	Sexo: Fêmea
Espécie: Canina	Raça: Sem raça definida (SRD)	
Proprietário: Lucia Veloso	Solicitante: ---	

## Parâmetros Observados

Eixo QRS: 17.21 °	Duração de P: 38 ms	Intervalo PR: 90 ms
Intervalo QTc: 213 ms	Duração de QRS: 60 ms	Amplitude de P: 0.06 mV

## Comentários

Ausculta cardíaca não revela sopro ou arritmias patológicas.  
Ausculta pulmonar revela som claro pulmonar.  
Pulso femoral presente em ambas as artérias, normocinético e correspondente aos batimentos cardíacos  
Eixo elétrico médio desviado à esquerda.  
Traçado eletrocardiográfico revela supradesnivelamento ST e ondas T hipervoltaicas, podendo sugerir distúrbio de repolarização (eletrolítico?).  
Todos os parâmetros eletrocardiográficos encontram-se dentro dos seus respectivos valores fisiológicos normais.

## Conclusões

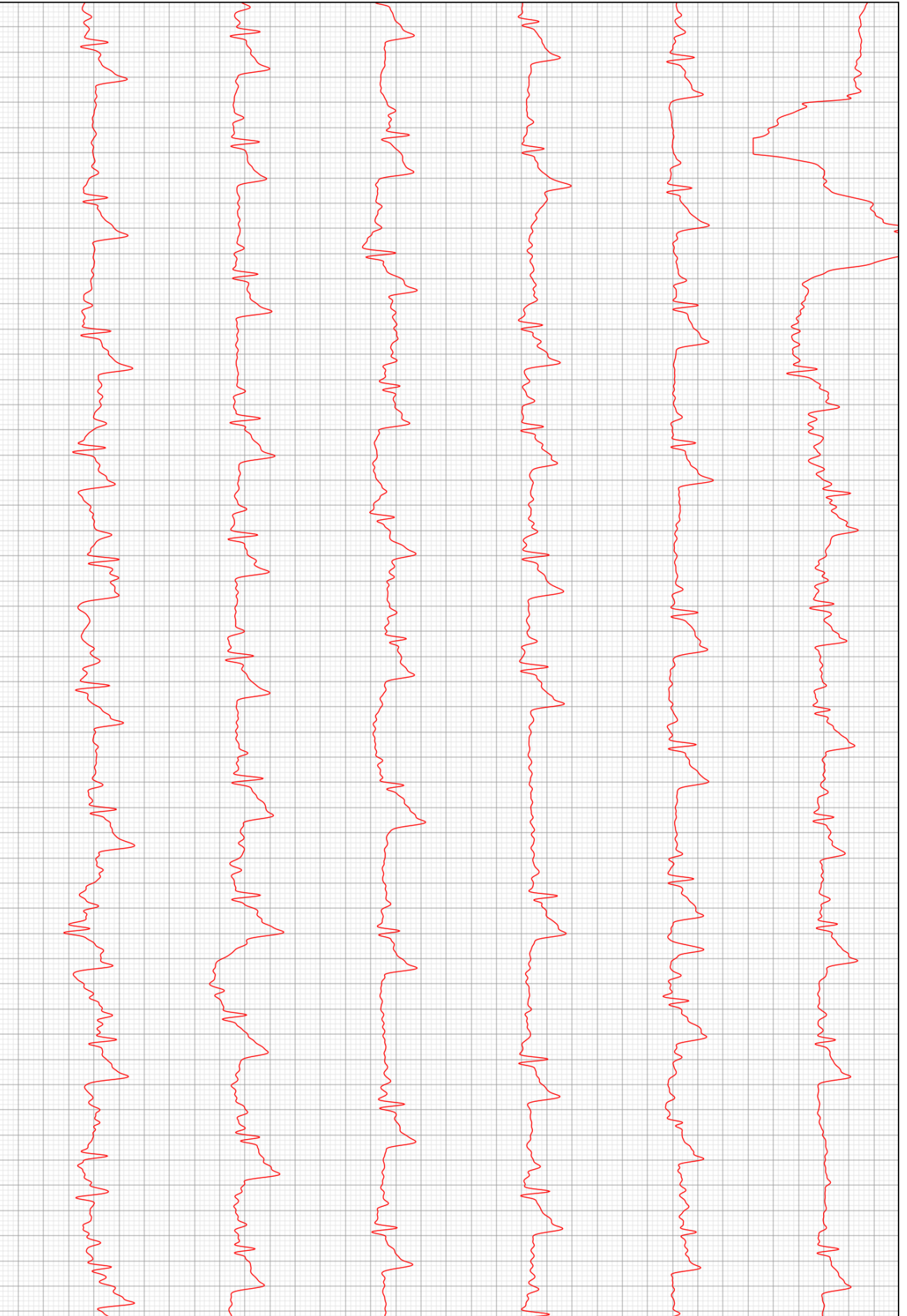
Bloqueio incompleto de ramo esquerdo com supradesnivelamento ST



Dr. Rodrigo Pereira Brum  
Médico Veterinário  
CRMV-RJ 10246

Rodrigo Pereira Brum  
CRMV: RJ10246VP

Assinado eletronicamente por:



D2

