



Vet Cordis - Cardiologia Veterinária

Rodrigo Brum - Cardiologia Veterinária
Cardiologia - Ecodopplercardiografia - ECG de Repouso - Holter
ECG

Eletrocardiograma

Identificação

Identificação: 2020_01_24__09_37	Data: 24/01/2020 09:37:10	Peso: 0,0 kg
Paciente: Jessie	Idade: 1 ano e 4 meses	Sexo: Fêmea
Espécie: Canina	Raça: Golden Retriever	
Proprietário: ---	Solicitante: ---	

Parâmetros Observados

Eixo QRS: 67.29 °	Amplitude de P: 0.14 mV	Intervalo PR: 76 ms
Duração de P: 42 ms	Intervalo QTc: 166 ms	Amplitude de R: 0.63 mV
Duração de QRS: 88 ms		

Comentários

Ausculca cardíaca não revela sopro ou arritmias patológicas.
Ausculca pulmonar revela som claro pulmonar.
Pulso femoral presente em ambas as artérias, normocinético e correspondente aos batimentos cardíacos.
Eixo elétrico médio preservado dentro da normalidade.
Todos os parâmetros eletrocardiográficos encontram-se dentro dos seus respectivos valores fisiológicos normais.

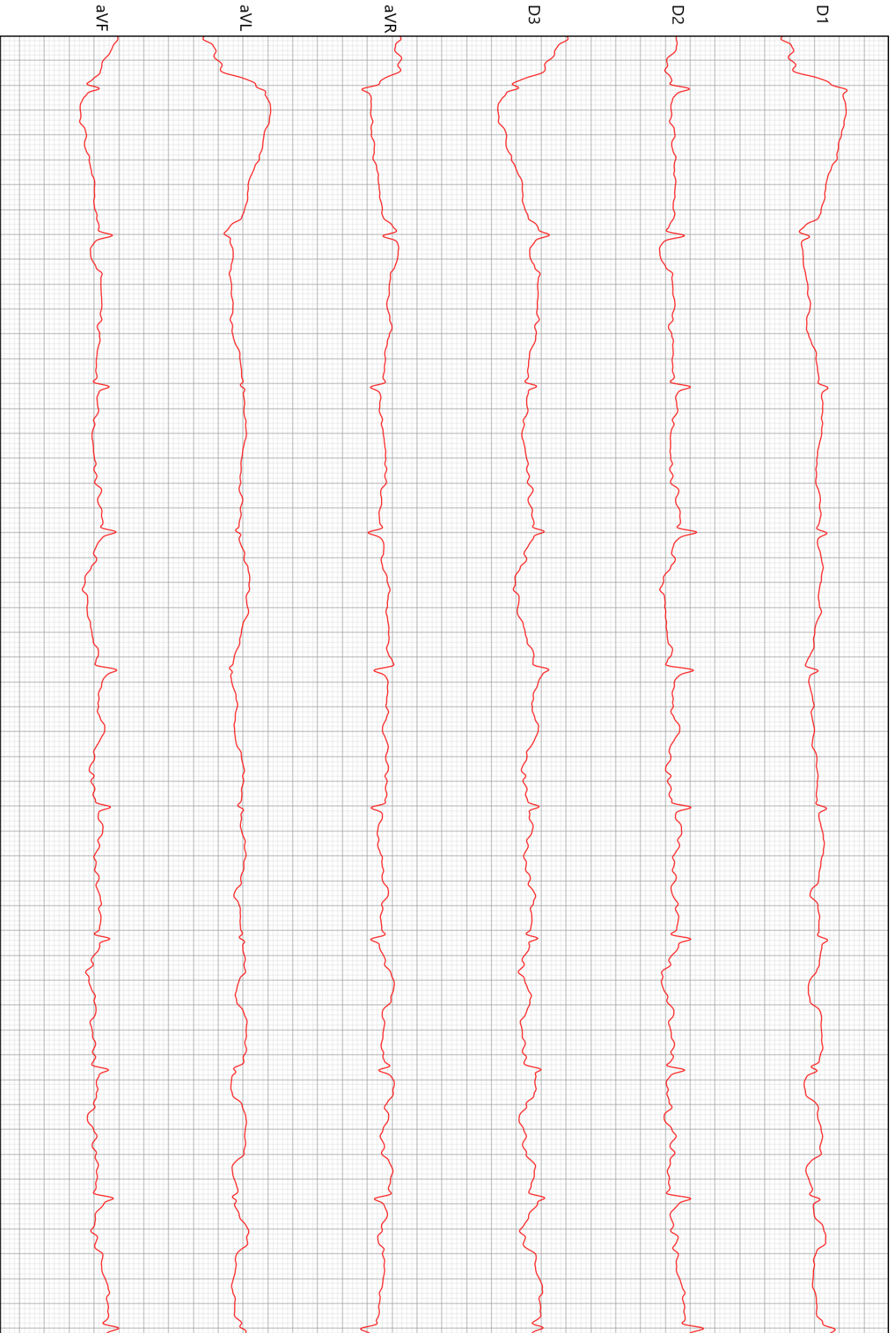
Conclusões

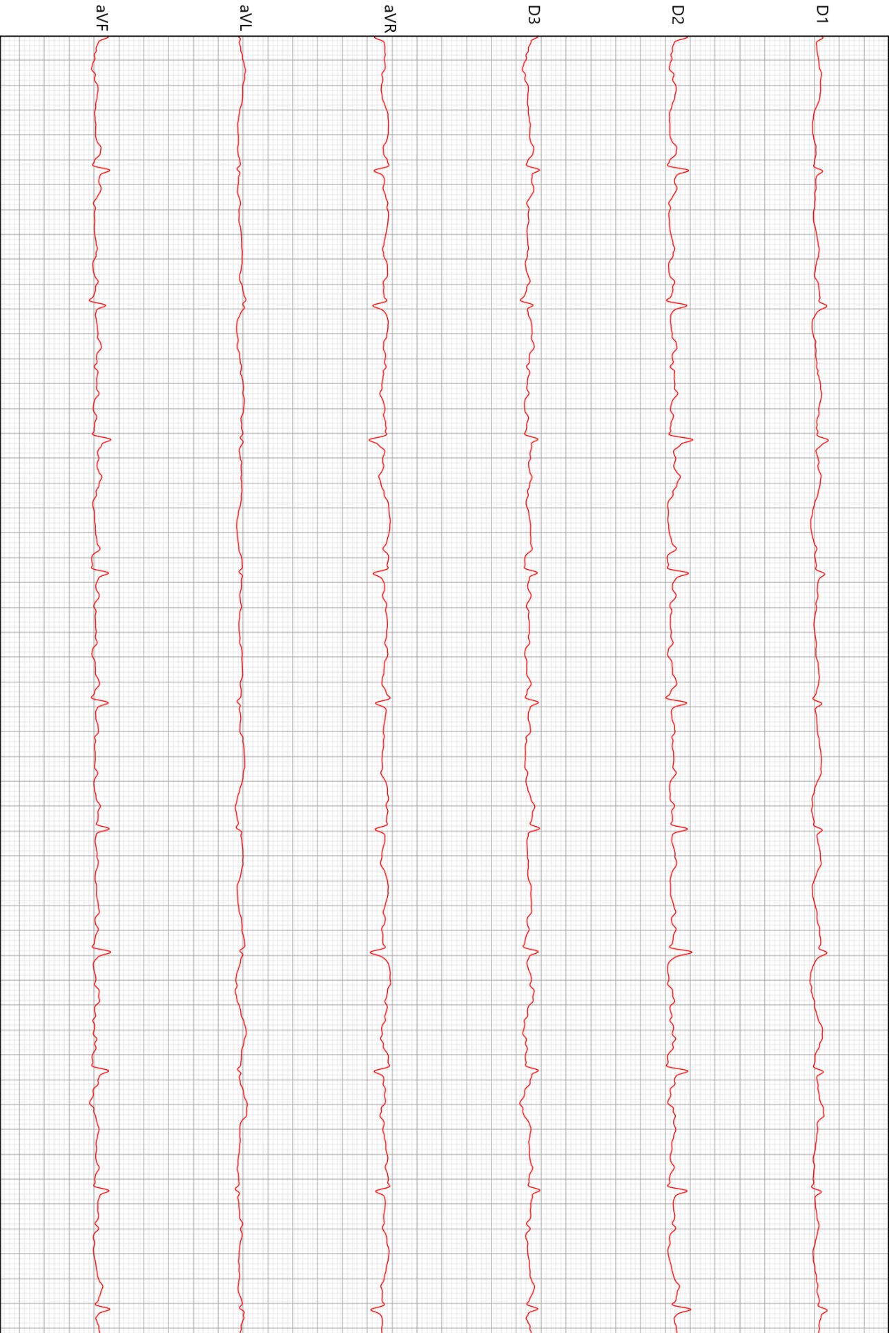
Sinusal normal com marcapasso migratório.
Achados clínicos e eletrocardiográficos não apontam para o diagnóstico de cardiopatias primárias.

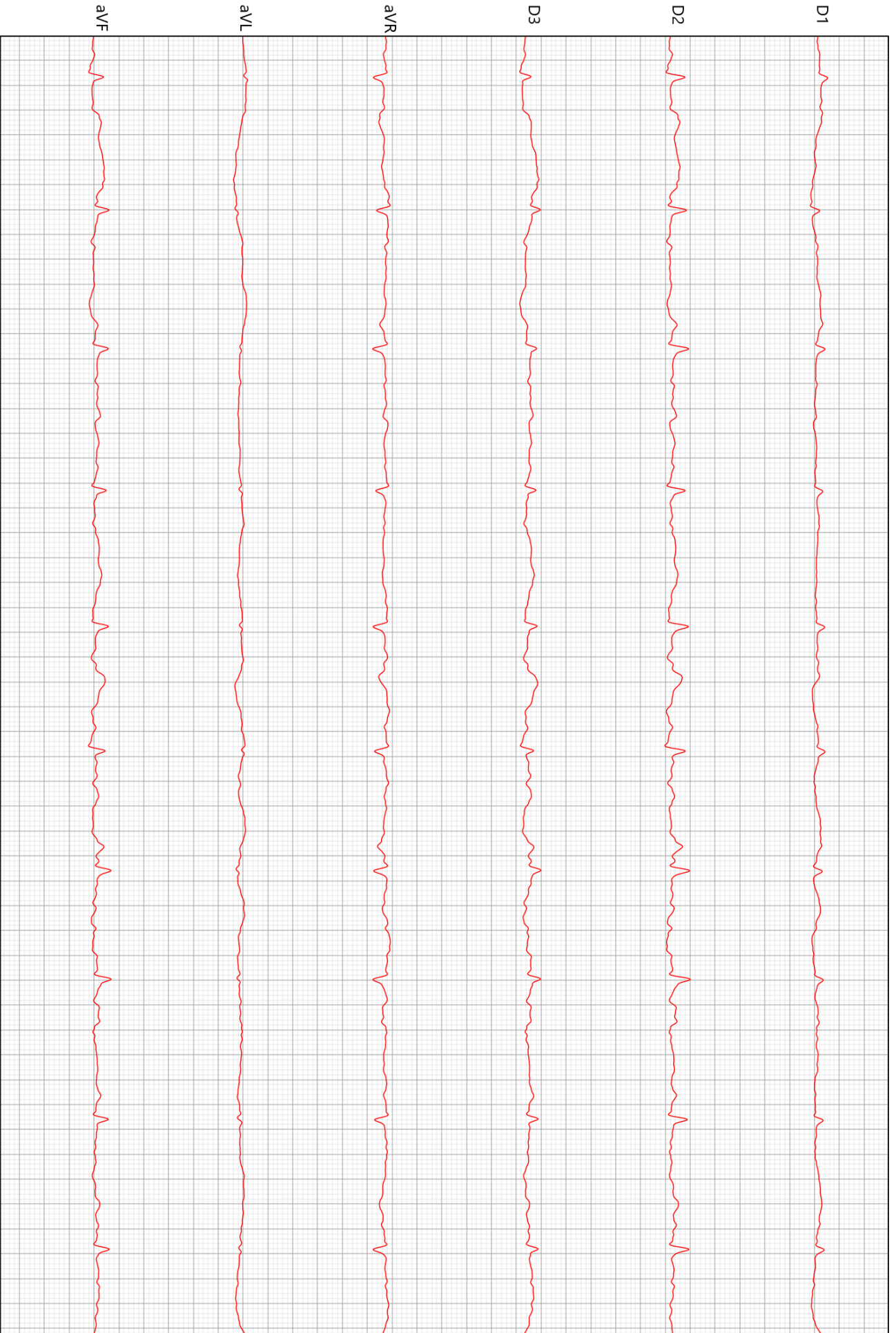
Dr. Rodrigo Pereira Brum
Médico Veterinário
CRMV-RJ 10246

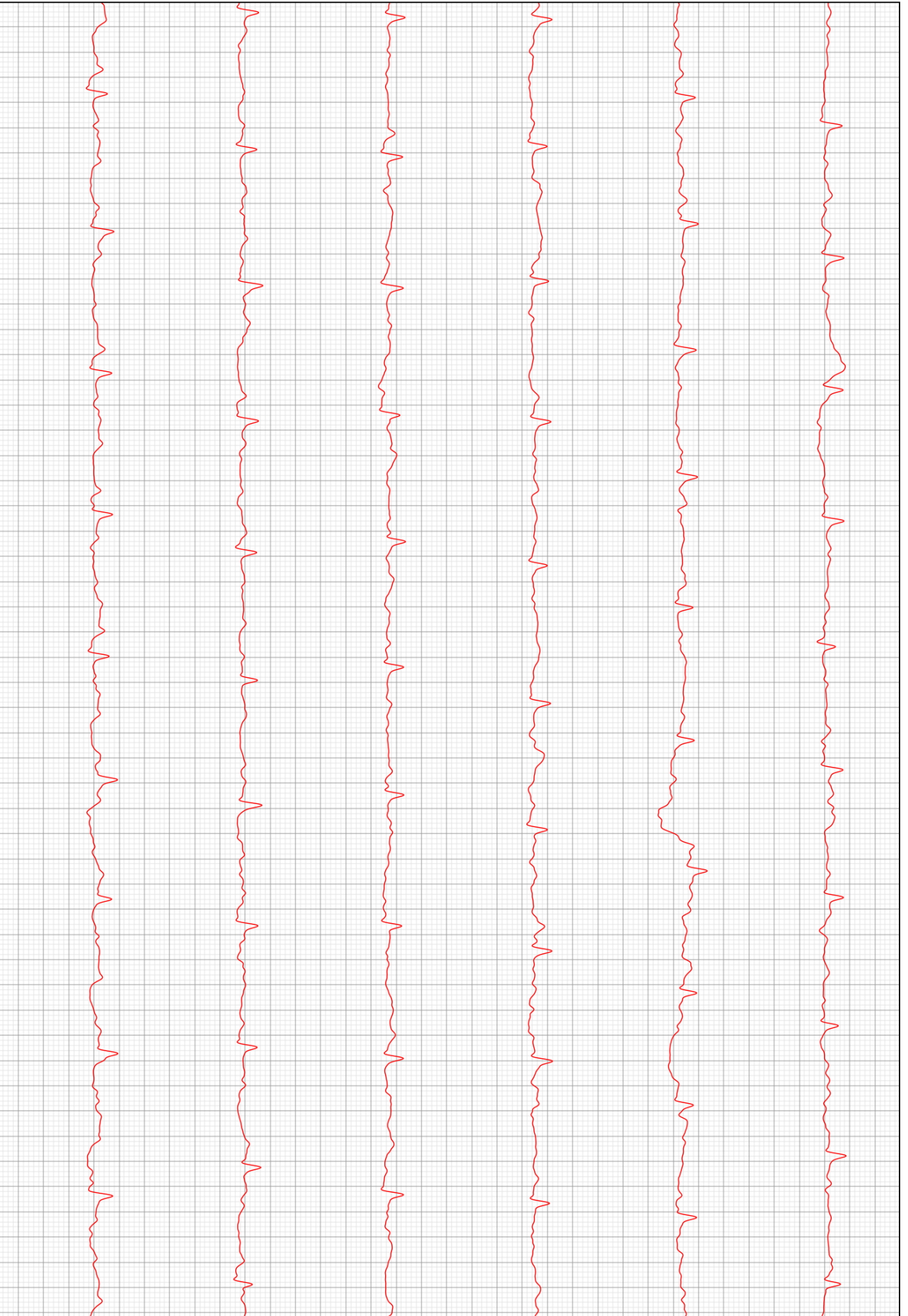
Rodrigo Pereira Brum
CRMV: RJ10246VP

Assinado eletronicamente por:









D2