



Identificação:

Código do Exame: 14.05.21.SUEL.ROBERTA

Nome: Suel **Espécie:** Canina **Raça:** Labrador **Idade:** 4A
Sexo: F **Peso:** - Kg **Pelagem:** Amarela
Proprietário(a): Roberta **Telefone:** 98109-7038
Solicitante: Dr(a) Fernanda **Origem:** Vargem Grande

Parâmetros:

VDd	- cm	
SIVd	1,13 cm	
VEd	4,93 cm	
PPVEd	0,87 cm	
SIVs	1,38 cm	
VEs	3,20 cm	
PPVEs	1,38 cm	
FE	64 %	
FS	35 %	33 a 46%
Ao	2,60 cm	
AE	3,12 cm	
Rel AE/AO	1,20	0,83 a 1,5
SSPE	0,61 cm	0,20 a 0,90

Comentários:

CÂMARAS ESQUERDAS:

Ventrículo esquerdo apresenta-se com dimensões normais e contratilidade segmentar preservada, apresentando parâmetros de função sistólica e diastólica preservados.

Átrio esquerdo de dimensões normais.

Aorta ascendente de diâmetro normal.

CÂMARAS DIREITAS:

Ventrículo direito com dimensões normais, não evidencia alterações de contratilidade.

Átrio direito de dimensões normais.

VALVAS:

Valva mitral morfológicamente normal, sem sinais de refluxo significativo ao estudo com Doppler.

Valva tricúspide morfológicamente normal, sem sinais de refluxo significativo ao estudo com Doppler.

Valva aórtica morfológicamente normal, sem sinais de refluxo ou estenose ao estudo com Doppler.

Valva pulmonar morfológicamente normal, sem sinais de refluxo ou estenose ao estudo com Doppler.

CONTINUIDADES:

Continuidades mitro-aórtica e septo-aórtica conservadas.

Septo inter-ventricular conservado.

Septo inter-atrial conservado.

PERICÁRDIO:

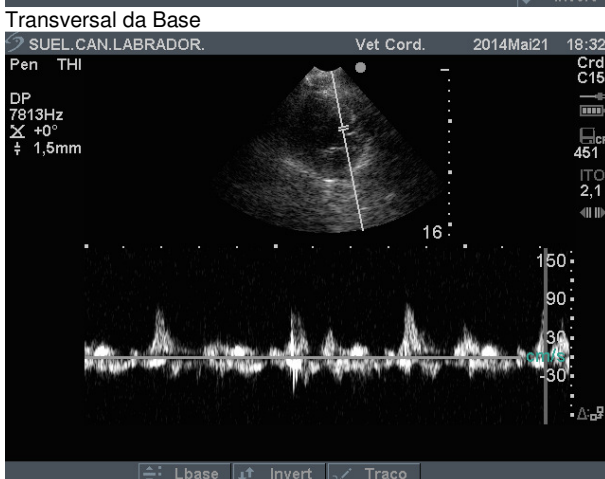
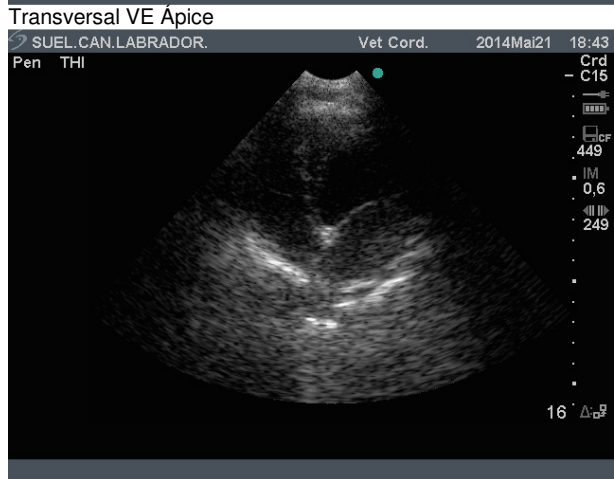
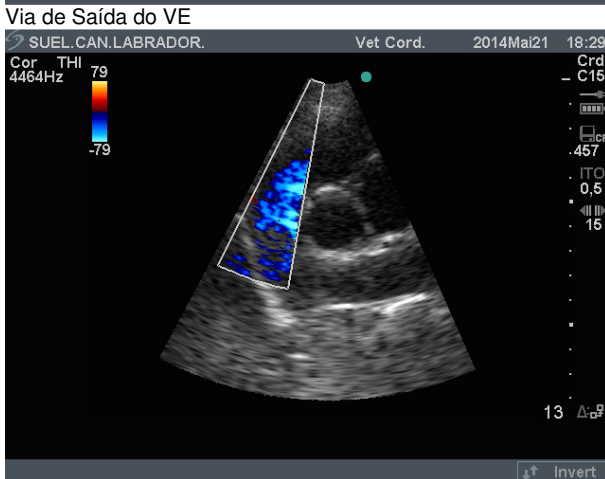
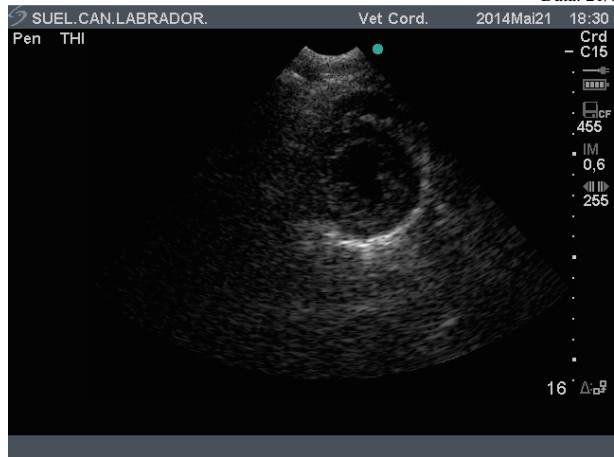
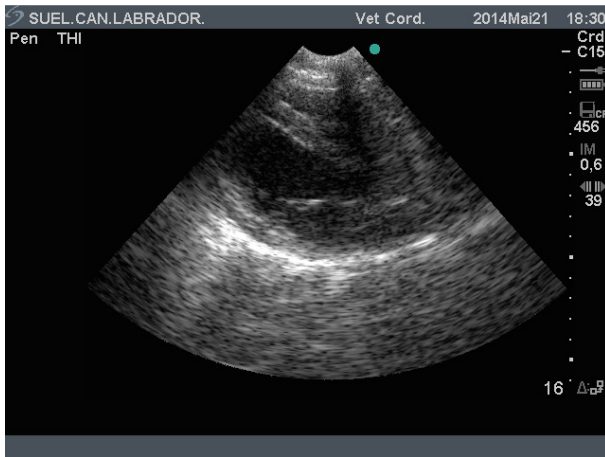
Pericárdio normal

Conclusões:

Dextrocardia.

Dr. Edgard Pina, MV
CRMV-RJ: 6784

*Por tratar-se de exame complementar, este laudo deve ser avaliado por um Médico Veterinário.



Apical 2, 4 ou 5 câmaras

*Por tratar-se de exame complementar, este laudo deve ser avaliado por um Médico Veterinário.