

Laura Wolff

Médica Veterinária
CRMV 12097

Laudo de Eletrocardiograma

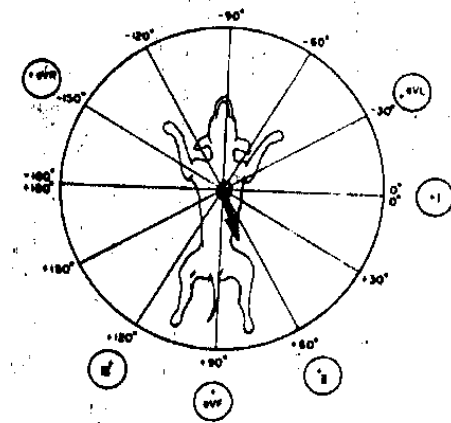
Paciente: Agatha
Sexo: Fêmea

Espécie: felina

Raça: SRD
Data: 28/01/20

INTERPRETAÇÃO DO TRAÇADO


Eixo Cardíaco: QRS 90° / P 77°
Freqüência Cardíaca Média: 222 bpm
Ritmo: Taquicardia Sinusal
P: 40 ms / 0,1 mv
P-Q: 68 ms
QRS: 40 ms / R: 0,27 mv
Q-T: 158 ms
Seg ST: isoeletrico
T: negativa
Precordiais: -----



LAUDO:

O Traçado Eletrocardiográfico, no momento do exame, realizado com paciente em decúbito lateral direito, apresenta **Taquicardia Sinusal**, eixo elétrico preservado, e os demais parâmetros dentro da normalidade.

**Não há contra indicação no quesito cardiovascular para o procedimento anestesiológico.*


Laura Wolff
CRMV 12 097

(SANTILLI;PEREGGO,2009)

Santilli R. – Eletrocardiography of the dog and cat – 2018.

