



Vet Cordis - Cardiologia Veterinária

Rodrigo Brum - Cardiologia Veterinária
Cardiologia - Ecodopplercardiografia - ECG de Repouso - Holter
ECG

Eletrocardiograma

Identificação

Identificação: 2020_02_28__14_56	Data: 28/02/2020 14:56:40	Peso: 0,0 kg
Paciente: Luma	Idade: ---	Sexo: Fêmea
Espécie: Canina	Raça: Shih Tzu	
Proprietário: Juliene Valença	Solicitante: ---	

Parâmetros Observados

Eixo QRS: 44.4 °	Amplitude de P: 0.14 mV	Duração de P: 40 ms
Intervalo PR: 82 ms	Duração de QRS: 62 ms	Amplitude de R: 0.96 mV
Intervalo QTc: 189 ms		

Comentários

Ausculta cardíaca não revela sopro ou arritmias patológicas.
Ausculta pulmonar revela som claro pulmonar.
Pulso femoral presente em ambas as artérias, normocinéticos e correspondente aos batimentos cardíacos.
Eixo elétrico médio preservado dentro da normalidade
Todos os parâmetros eletrocardiográficos encontram-se dentro dos seus respectivos valores fisiológicos normais.

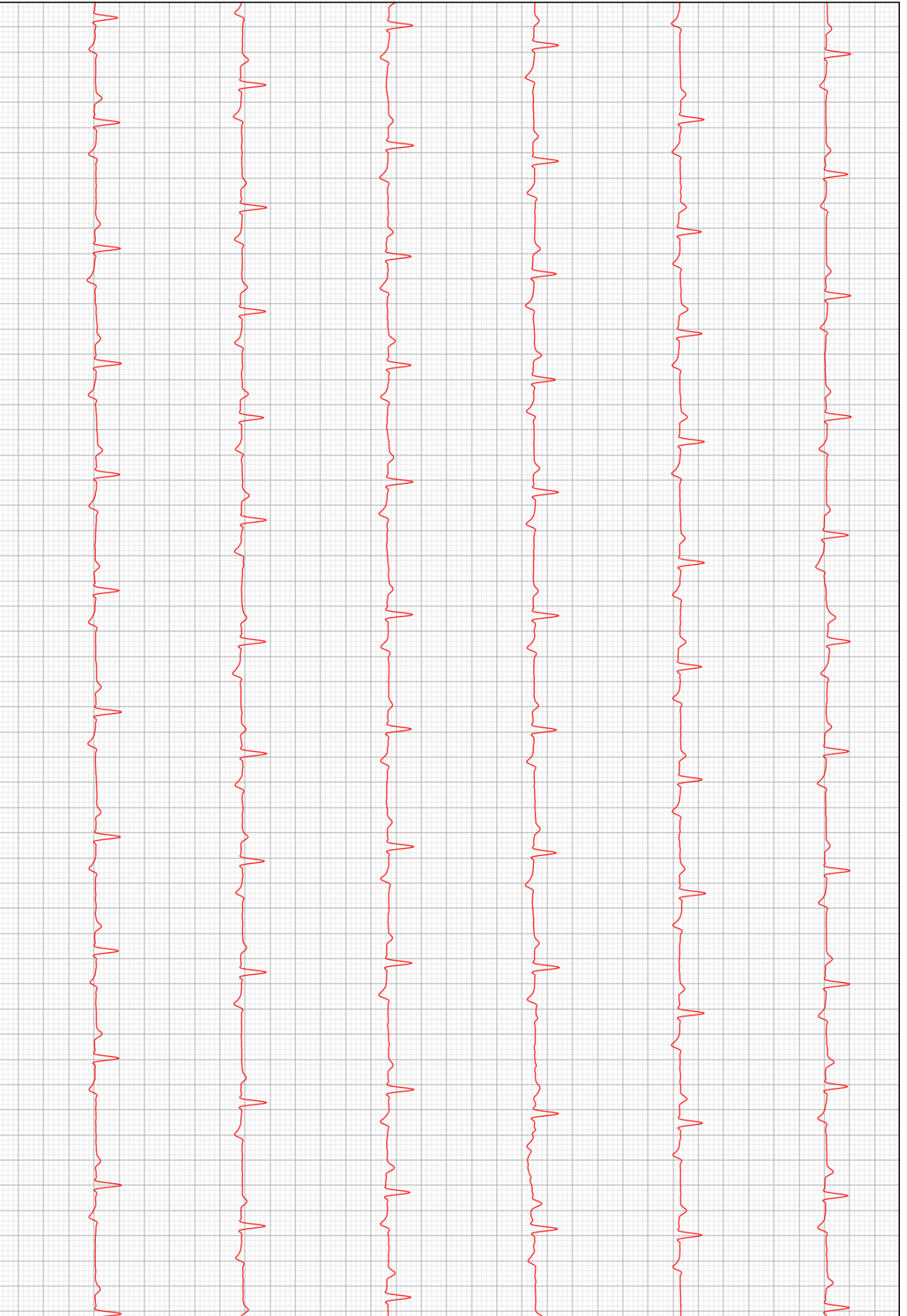
Conclusões

Sinusal Normal com marcapasso migratório.
Achados clínicos e eletrocardiográficos não concluem pela presença de cardiopatias primárias.


Dr. Rodrigo Pereira Brum
Médico Veterinário
CRMV-RJ 10246

Rodrigo Pereira Brum
CRMV: RJ10246VP

Assinado eletronicamente por:



D2

