



# Vet Cordis - Cardiologia Veterinária

Rodrigo Brum - Cardiologia Veterinária  
Cardiologia - Ecodopplercardiografia - ECG de Repouso - Holter  
ECG

## Eletrocardiograma

### Identificação

Identificação: 2018_05_11__08_58	Data: 11/05/2018 08:58:04	Peso: ---
Paciente: Mel	Idade: 1 ano e 3 meses	Sexo: Fêmea
Espécie: Canina	Raça: Sem raça definida (SRD)	
Proprietário: Carla Furtado	Solicitante: ---	

### Parâmetros Observados

Eixo QRS: 63.17 °	Intervalo QT: 210 ms	Intervalo PR: 100 ms
Duração de QRS: 62 ms	Amplitude de R: 0.8 mV	Amplitude de P: 0.2 mV
Intervalo QTc: 212 ms	Duração de P: 44 ms	

### Comentários

Auscultação cardíaca não revela sopro ou arritmias patológicas.  
Auscultação pulmonar revela som claro pulmonar.  
Pulso femoral presente em ambas as artérias, normocinético e correspondente aos batimentos cardíacos.  
Eixo elétrico médio preservado dentro da normalidade.  
Todos os parâmetros eletrocardiográficos encontram-se dentro dos seus respectivos valores fisiológicos normais.

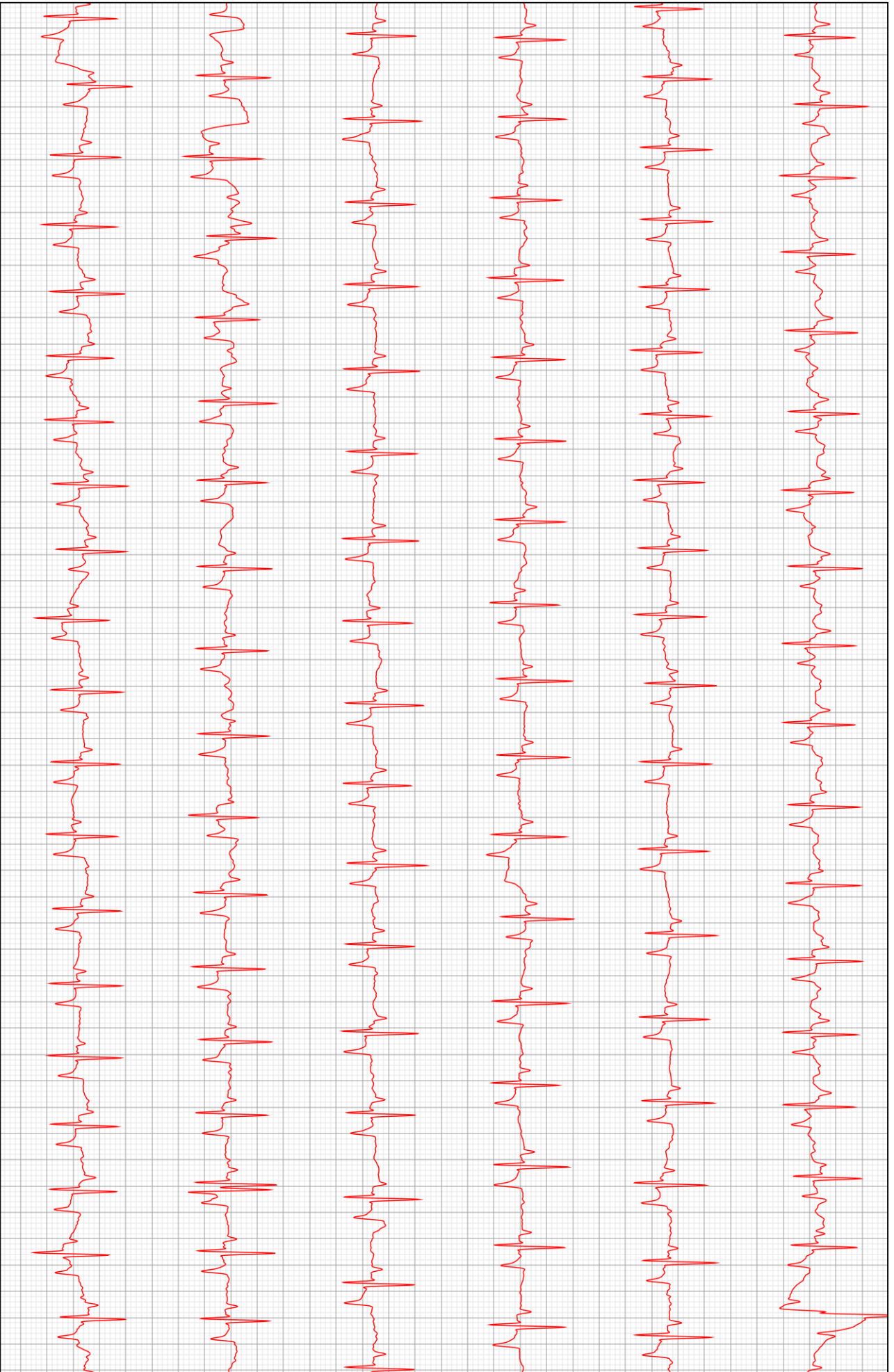
### Conclusões

Sinusal normal  
Achados clínicos e eletrocardiográficos não apontam para o diagnóstico de cardiopatias primárias.

Dr. Rodrigo Pereira Brum  
Médico Veterinário  
CRMV-RJ 10246

Rodrigo Pereira Brum  
CRMV: RJ10246VP

Assinado eletronicamente por:



D2

