



# Vet Cordis - Cardiologia Veterinária

Rodrigo Brum - Cardiologia Veterinária  
Cardiologia - Ecodopplercardiografia - ECG de Repouso - Holter  
ECG

## Eletrocardiograma

### Identificação

Identificação: 2017_08_15__10_49	Data: 15/08/2017 10:49:02	Peso: ---
Paciente: Boneca	Idade: 4 anos e 0 mês	Sexo: Fêmea
Espécie: Canina	Raça: Yorkshire	
Proprietário: Michelle	Solicitante: ---	

### Parâmetros Observados

Eixo QRS: 20.97 °	Duração de P: 40 ms	Amplitude de P: 0.23 mV
Intervalo QTc: 196 ms	Intervalo PR: 78 ms	Duração de QRS: 38 ms
Amplitude de R: 0.2 mV		

### Comentários

Ausculata cardíaca não revela sopro ou arritmias patológicas.  
Ausculata pulmonar revela som claro pulmonar.  
Pulso femoral presente em ambas as artérias, normocinético e correspondente aos batimentos cardíacos  
Eixo elétrico médio preservado dentro da normalidade.  
Todos os parâmetros eletrocardiográficos encontram-se dentro dos seus respectivos valores fisiológicos normais.

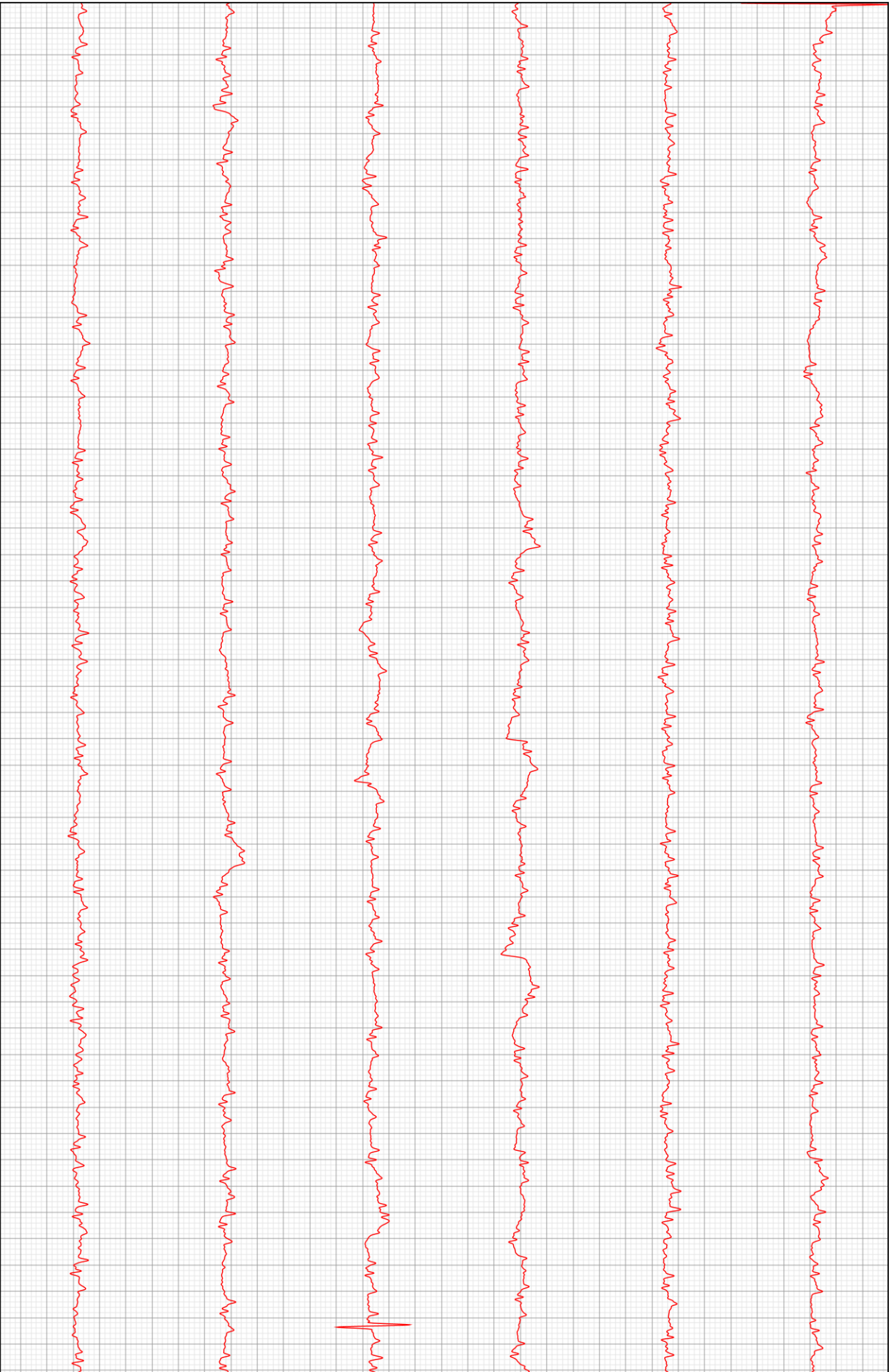
### Conclusões

Sinusal normal.  
Achados clínicos e eletrocardiográficos não apontam para o diagnóstico de cardiopatias primárias.

Dr. Rodrigo Pereira Brum  
Médico Veterinário  
CRMV-RJ 10246

Rodrigo Pereira Brum  
CRMV: RJ10246VP

Assinado eletronicamente por:



D2

