



Vet Cordis - Cardiologia Veterinária

Rodrigo Brum - Cardiologia Veterinária
Cardiologia - Ecodopplercardiografia - ECG de Repouso - Holter
ECG

Eletrocardiograma

Identificação

Identificação: 2018_02_27__09_55	Data: 27/02/2018 09:55:53	Peso: ---
Paciente: Lola	Idade: 1 ano e 6 meses	Sexo: Fêmea
Espécie: Canina	Raça: Spitz Alemão Anão	
Proprietário: Deolinda Gomespedro	Solicitante: ---	

Parâmetros Observados

Eixo QRS: 58.43 °	Duração de P: 40 ms	Intervalo QTc: 252 ms
Duração de QRS: 64 ms	Amplitude de R: 0.78 mV	Intervalo PR: 94 ms
Amplitude de P: 0.18 mV		

Comentários

Ausculta cardíaca não revela sopro ou arritmias patológicas.
Ausculta pulmonar revela som claro pulmonar.
Pulso femoral presente em ambas as artérias, normocinético e correspondente aos batimentos cardíacos
Eixo elétrico médio preservado dentro da normalidade.
Todos os parâmetros eletrocardiográficos encontram-se dentro dos seus respectivos valores fisiológicos normais.

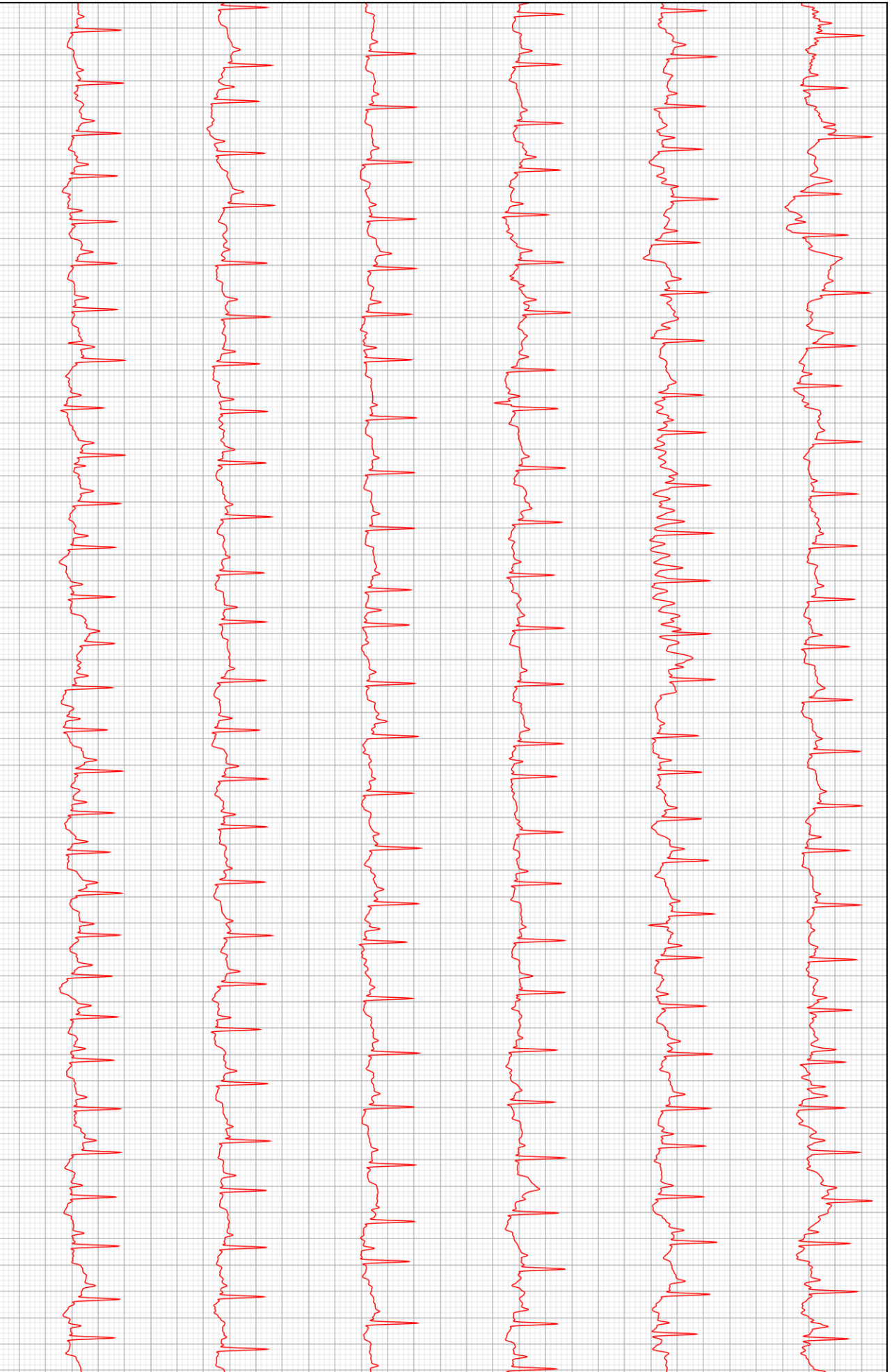
Conclusões

Arritmia Sinusal normal
Achados clínicos e eletrocardiográficos não apontam para o diagnóstico de cardiopatias primárias.

Dr. Rodrigo Pereira Brum
Médico Veterinário
CRMV-RJ 10246

Rodrigo Pereira Brum
CRMV: RJ10246VP

Assinado eletronicamente por:



D2

