



Vet Cordis - Cardiologia Veterinária

Rodrigo Brum - Cardiologia Veterinária
Cardiologia - Ecodopplercardiografia - ECG de Repouso - Holter
ECG

Eletrocardiograma

Identificação

Identificação: 2020_02_27__09_15	Data: 27/02/2020 09:15:17	Peso: 0,0 kg
Paciente: Zeze	Idade: 1 ano e 6 meses	Sexo: Fêmea
Espécie: Canina	Raça: Shih Tzu	
Proprietário: Cainã Nunes	Solicitante: ---	

Parâmetros Observados

Eixo QRS: 39.15 °	Duração de P: 38 ms	Duração de QRS: 56 ms
Amplitude de P: 0.16 mV	Amplitude de R: 0.69 mV	Intervalo PR: 72 ms
Intervalo QTc: 184 ms		

Comentários

Ausculata cardíaca não revela sopro ou arritmias patológicas.
Ausculata pulmonar revela som claro pulmonar.
Pulso femoral presente em ambas as artérias, normocinéticos e correspondente aos batimentos cardíacos.
Eixo elétrico médio preservado dentro da normalidade
Todos os parâmetros eletrocardiográficos encontram-se dentro dos seus respectivos valores fisiológicos normais.

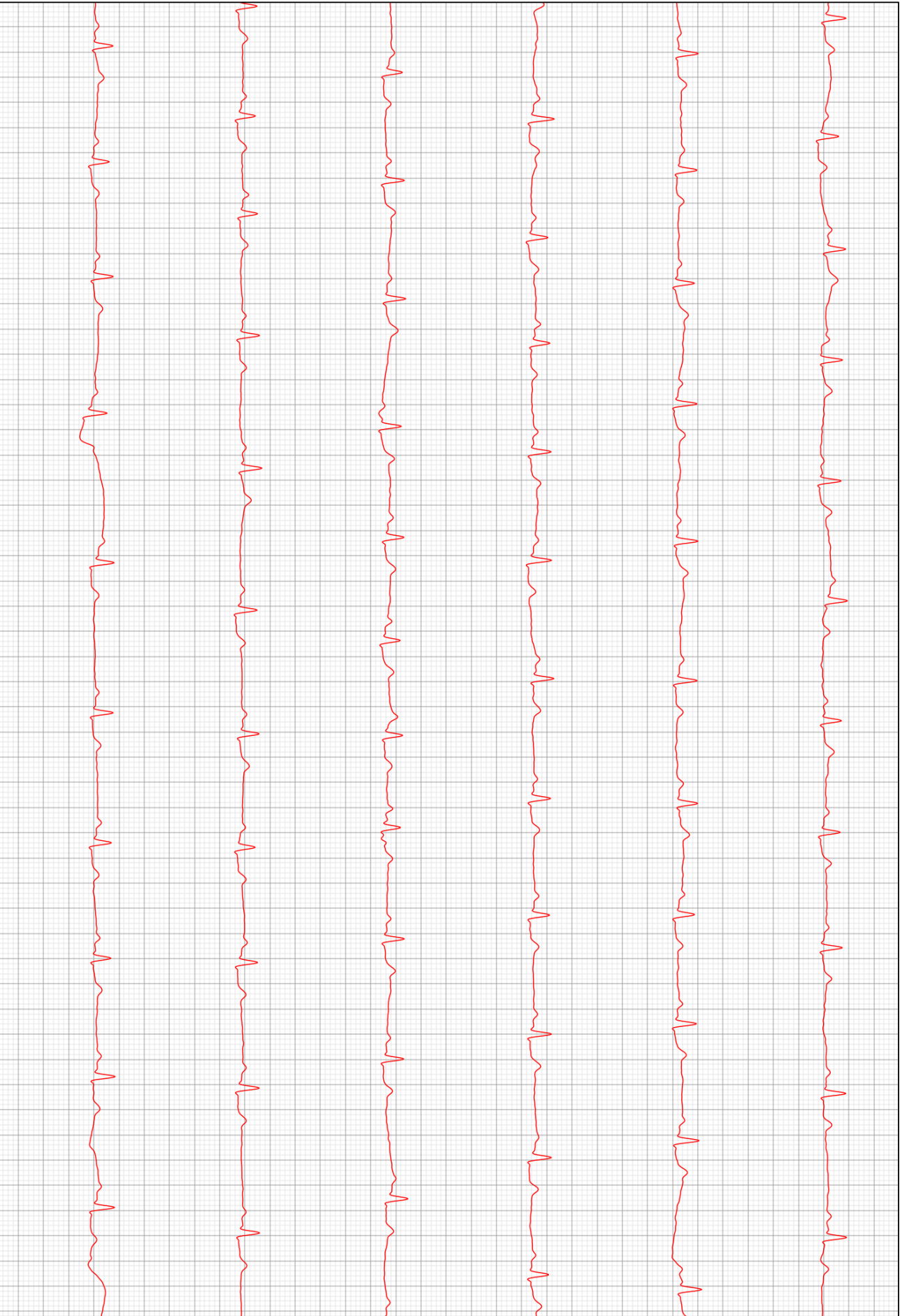
Conclusões

Sinusal Normal.
Achados clínicos e eletrocardiográficos não concluem pela presença de cardiopatias primárias.

Dr. Rodrigo Pereira Brum
Médico Veterinário
CRMV-RJ 10246

Rodrigo Pereira Brum
CRMV: RJ10246VP

Assinado eletronicamente por:



D2

