



Vet Cordis - Cardiologia Veterinária

Rodrigo Brum - Cardiologia Veterinária
Cardiologia - Ecodopplercardiografia - ECG de Repouso - Holter
ECG

Eletrocardiograma

Identificação

Identificação: 2019_12_10__15_08	Data: 10/12/2019 15:08:15	Peso: 0,0 kg
Paciente: Wendy	Idade: 13 anos e 0 mês	Sexo: Macho
Espécie: Canina	Raça: Maltês	
Proprietário: Maria Beatriz	Solicitante: ---	

Parâmetros Observados

Eixo P: 54.32 °	Duração de P: 44 ms	Amplitude de P: 0.32 mV
Intervalo QTc: 201 ms	Amplitude de R: 0.76 mV	Intervalo PR: 88 ms
Duração de QRS: 56 ms		

Comentários

Ausculata cardíaca revela sopro sistólico grau I/VI audível em foco mitral.
Ausculata pulmona revela som claro e pulmonar.
Pulso femoral presente em ambas artérias, normocinéticos e correspondentes aos batimentos cardíacos.
Eixo elétrico médio preervado dentro da normalidade.
Todos os parâmetros eletrocardiográficos encontram-se dentro dos seus respectivos valores fisiológicos normais.

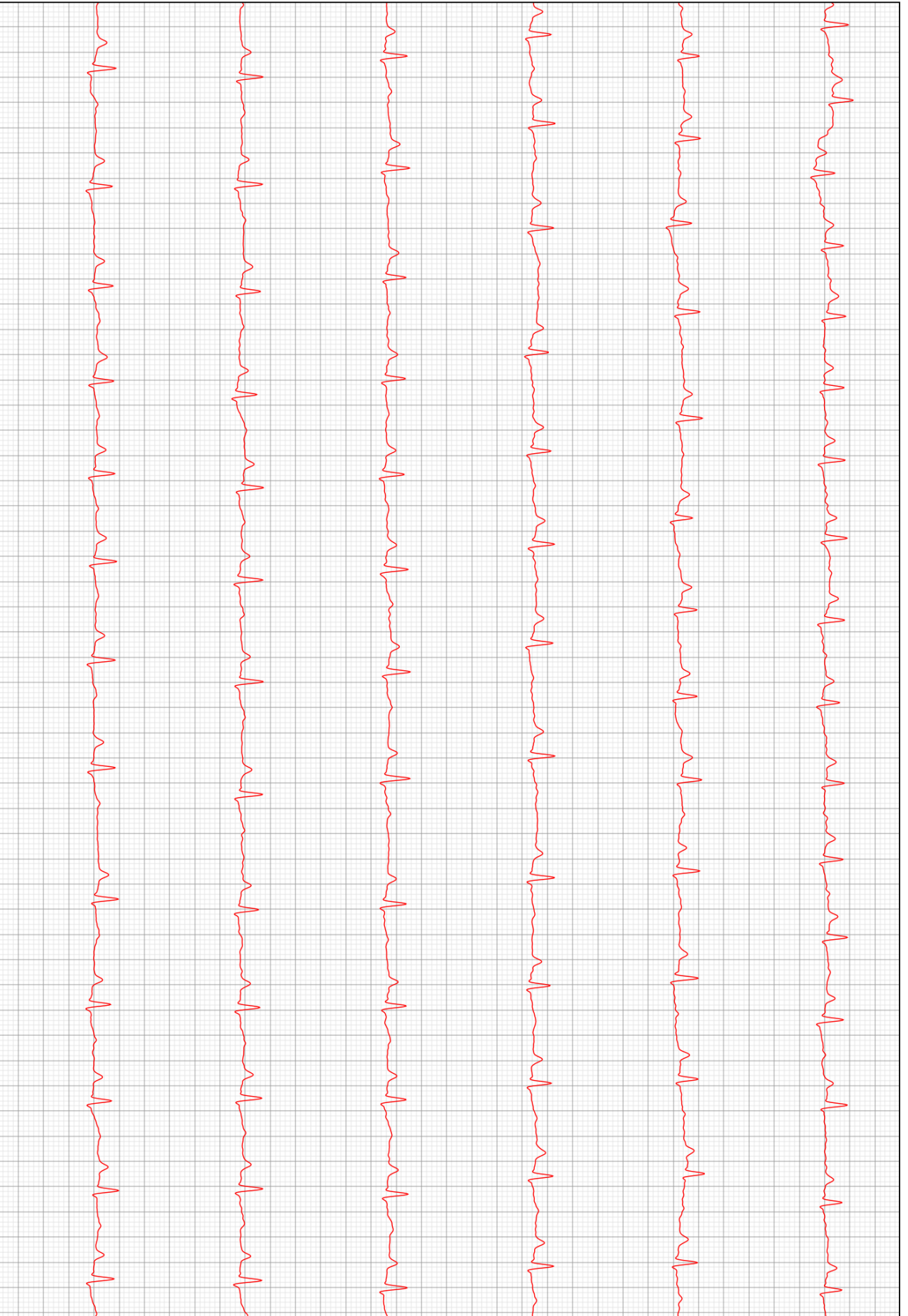
Conclusões

Sinusal Normal
Achados clínicos e eletrocardiográficos apontam para o diagnóstico de insuficiência valvar discreta.

Dr. Rodrigo Pereira Brum
Médico Veterinário
CRMV-RJ 10246

Rodrigo Pereira Brum
CRMV: RJ10246VP

Assinado eletronicamente por:



D2

