



Vet Cordis - Cardiologia Veterinária

Rodrigo Brum - Cardiologia Veterinária
Cardiologia - Ecodopplercardiografia - ECG de Repouso - Holter
ECG

Eletrocardiograma

Identificação

Identificação: 2019_12_10__10_47	Data: 10/12/2019 10:47:53	Peso: 0,0 kg
Paciente: Thor	Idade: 5 meses	Sexo: Macho
Espécie: Canina	Raça: Spitz Alemão	
Proprietário: Juliene	Solicitante: ---	

Parâmetros Observados

Eixo QRS: 43.45 °	Amplitude de P: 0.29 mV	Duração de QRS: 56 ms
Amplitude de R: 0.61 mV	Duração de P: 36 ms	Intervalo QTc: 172 ms
Intervalo PR: 50 ms		

Comentários

Ausculta cardíaca não revela sopro ou arritmias patológicas.
Ausculta pulmonar revela som claro pulmonar.
Pulso femoral presente em ambas as artérias, normocinético e correspondente aos batimentos cardíacos
Eixo elétrico médio preservado dentro da normalidade.
Todos os parâmetros eletrocardiográficos encontram-se dentro dos seus respectivos valores fisiológicos normais.

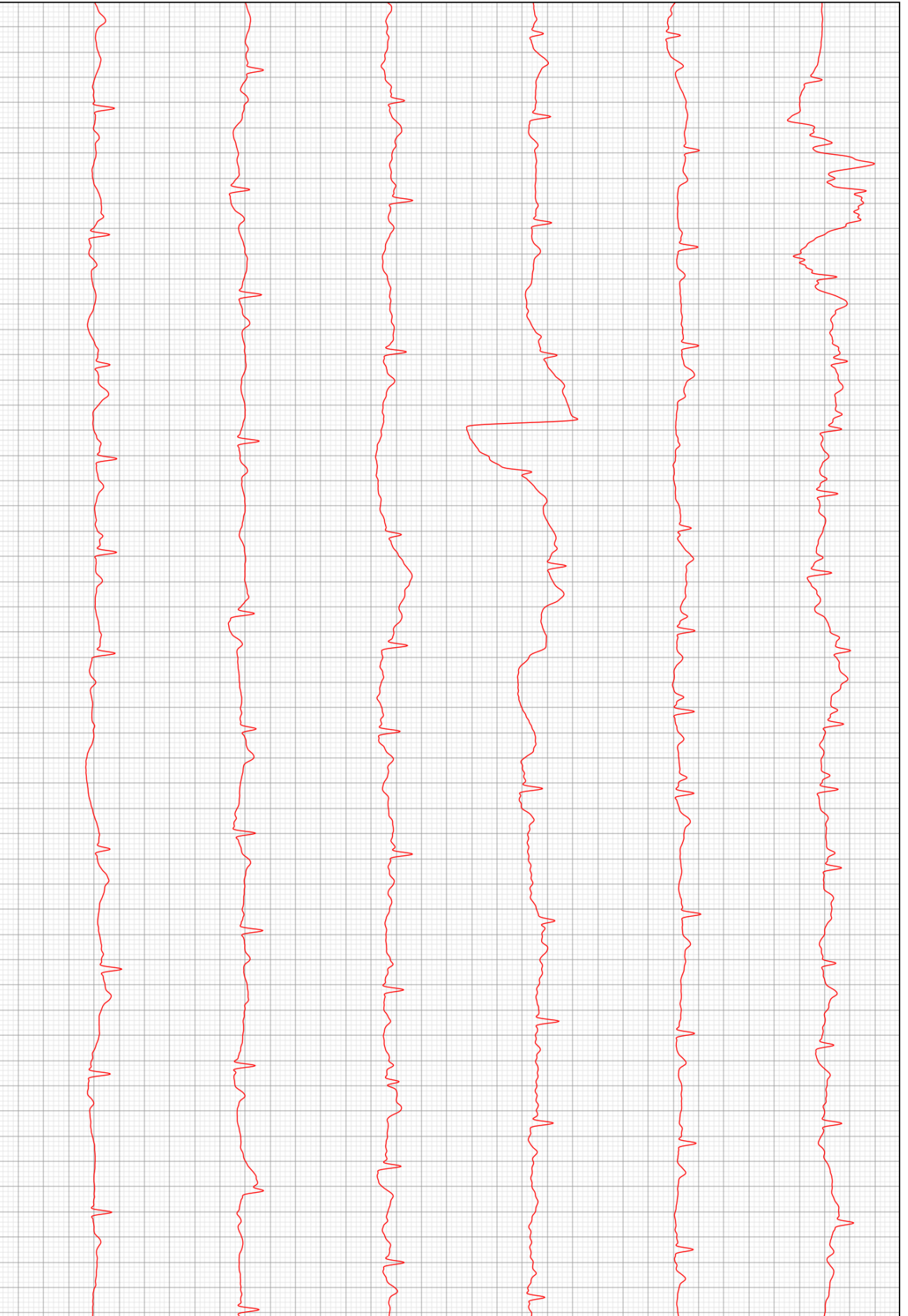
Conclusões

Arritmia Sinusal normal
Achados clínicos e eletrocardiográficos não apontam para o diagnóstico de cardiopatias primárias

Dr. Rodrigo Pereira Brum
Médico Veterinário
CRMV-RJ 10246

Rodrigo Pereira Brum
CRMV: RJ10246VP

Assinado eletronicamente por:



D2

