



# Vet Cordis - Cardiologia Veterinária

Rodrigo Brum - Cardiologia Veterinária  
Cardiologia - Ecodopplercardiografia - ECG de Repouso - Holter  
ECG

## Eletrocardiograma

### Identificação

Identificação: 2019_05_14__09_48	Data: 14/05/2019 09:48:05	Peso: 0,0 kg
Paciente: Chloe	Idade: 2 anos e 0 mês	Sexo: Fêmea
Espécie: Canina	Raça: Chihuahua	
Proprietário: Ana Paula Muniz	Solicitante: ---	

### Parâmetros Observados

Eixo QRS: 80.77 °	Amplitude de P: -0.18 mV	Amplitude de R: 2.08 mV
Intervalo QTc: 197 ms	Duração de P: 38 ms	Duração de QRS: 60 ms
Intervalo PR: 68 ms		

### Comentários

Ausculata cardíaca não revela sopro ou arritmias patológicas.  
Ausculata pulmonar revela som claro pulmonar.  
Pulso femoral presente em ambas as artérias, normocinético e correspondente aos batimentos cardíacos  
Eixo elétrico médio preservado dentro da normalidade.  
Todos os parâmetros eletrocardiográficos encontram-se dentro dos seus respectivos valores fisiológicos normais

### Conclusões

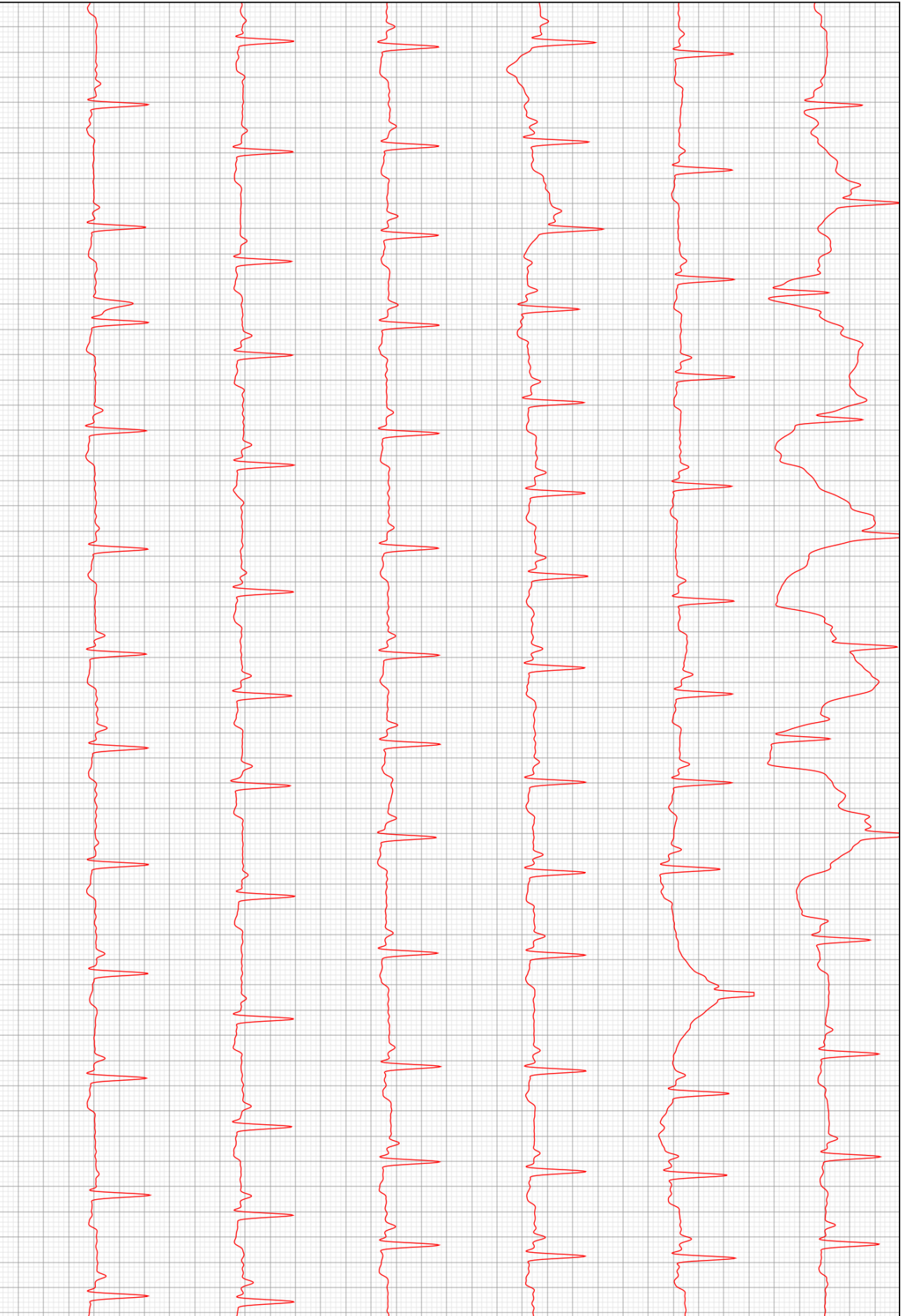
Arritmia Ritmo Sinusal.  
Achados clínicos e eletrocardiográficos não apontam para o diagnóstico de cardiopatias primárias.



Dr. Rodrigo Pereira Brum  
Médico Veterinário  
CRMV-RJ 10246

Rodrigo Pereira Brum  
CRMV: RJ10246VP

Assinado eletronicamente por:



D2

