



# Vet Cordis - Cardiologia Veterinária

Rodrigo Brum - Cardiologia Veterinária  
Cardiologia - Ecodopplercardiografia - ECG de Repouso - Holter  
ECG

## Eletrocardiograma

### Identificação

Identificação: 2017_08_01__09_37	Data: 01/08/2017 09:37:57	Peso: ---
Paciente: brookfield	Idade: 10 anos e 0 mês	Sexo: Fêmea
Espécie: Canina	Raça: Cocker Spaniel Inglês	
Proprietário: Patricia Barreto	Solicitante: ---	

### Parâmetros Observados

Eixo QRS: 89.44 °	Duração de P: 40 ms	Amplitude de P: 0.14 mV
Intervalo QTc: 193 ms	Intervalo PR: 62 ms	Duração de QRS: 64 ms
Amplitude de R: 1.37 mV		

### Comentários

Ausculca cardíaca não revela sopro ou arritmias patológicas.  
Ausculca pulmonar revela som claro pulmonar.  
Pulso femoral presente em ambas as artérias, normocinético e correspondente aos batimentos cardíacos  
Eixo elétrico médio preservado dentro da normalidade.  
Todos os parâmetros eletrocardiográficos encontram-se dentro dos seus respectivos valores fisiológicos normais.

### Conclusões

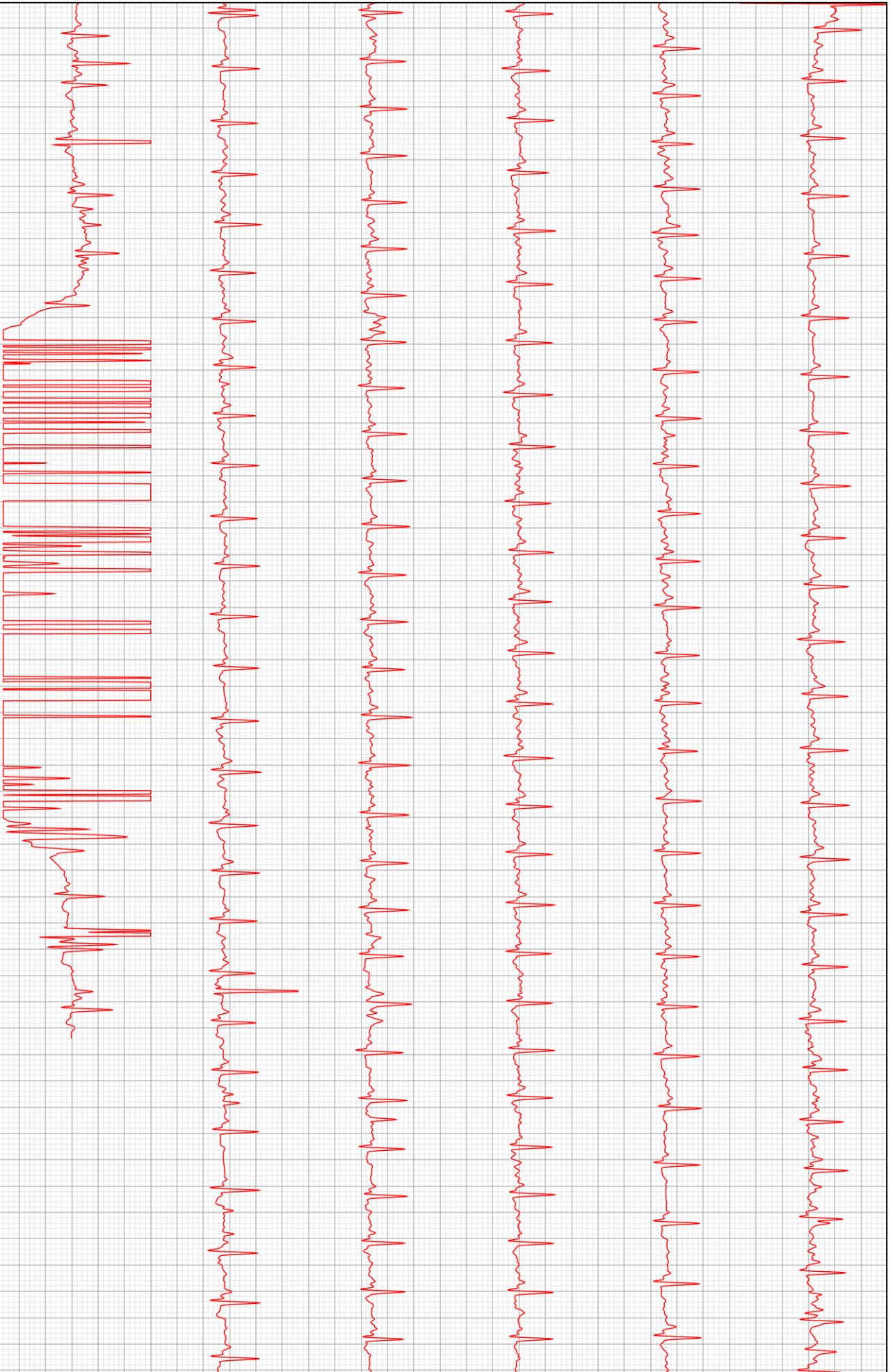
Sinusal normal.  
Achados clínicos e eletrocardiográficos não apontam para o diagnóstico de cardiopatias primárias.



Dr. Rodrigo Pereira Brum  
Médico Veterinário  
CRMV-RJ 10246

Rodrigo Pereira Brum  
CRMV: RJ10246VP

Assinado eletronicamente por:



D2

